Aus der Kgl. chirurgischen Klinik (Direktor: Prof. Dr. H. Küttner) und dem Kgl. patholog. Institut (Direktor: Geh.-Rat Prof. Dr. E. Ponfick) zu Breslau.

POLYP UND CARCINOM IM MAGEN-DARMKANAL.

INAUGURAL-DISSERTATION

ZUR

ERLANGUNG DER DOKTORWÜRDE

IN DER

MEDICIN UND CHIRURGIE

EINER

HOHEN MEDICINISCHEN FAKULTÄT

DER

KGL. UNIVERSITÄT BRESLAU

VORGELEGT VON

LUDWIG WECHSELMANN.

TÜBINGEN
DRUCK VON H. LAUPP JR
1910.

Aus der Kgl. chirurgischen Klinik (Direktor: Prof. Dr. H. Küttner) und dem Kgl. patholog. Institut (Direktor: Geh.-Rat Prof. Dr. E. Ponfick) zu Breslau.

POLYP UND CARCINOM IM MAGEN-DARMKANAL.

INAUGURAL-DISSERTATION

ZUR

ERLANGUNG DER DOKTORWÜRDE

IN DER

MEDICIN UND CHIRURGIE

EINER

HOHEN MEDICINISCHEN FAKULTÄT

DER

KGL. UNIVERSITÄT BRESLAU

VORGELEGT VON

LUDWIG WECHSELMANN.

TÜBINGEN
DRUCK VON H. LAUPP JR
1910.

Gedruckt mit Genehmigung der medicinischen Fakultät der Universität Breslau.

Referent: Prof. Dr. **H. Küttner.**

Die Dissertation erscheint gleichzeitig als Abhandlung in den „Beiträgen zur klinischen Chirurgie“ Bd. LXX Seite 855—904.

Sonderabzug aus **Beiträge zur klinischen Chirurgie.** LXX. Band. 2./3. Heft.

Den Polypen des Magendarmkanals brachte man noch bis gegen Mitte des vorigen Jahrhunderts ein recht geringes Interesse entgegen, sowohl bei den Klinikern, als auch bei den Pathologen. Sie wurden ja intra vitam in den seltensten Fällen oder gar nie diagnosticiert; es sei denn, daß sie in der Nähe der Analöffnung sich dem touchierenden Finger als Tumoren präsentierten und dann Veranlassung zu eingreifender Therapie gaben. Profuse Durchfälle, Blutungen des Darmes mit nachfolgender Anaemie, Ileuserscheinungen, Kräfteverfall und allgemeine Kachexie wurden nur zu oft als aussichtslose Carcinome gedeutet, wenn es auch auffiel, daß gerade jugendliche Individuen davon befallen waren. Da in jener Zeit von einer Probelaparotomie keine Rede war, konnte man sich auch nicht von der fehlerhaften Diagnose überzeugen, und oft ist wohl damals von geheilten Carcinomfällen berichtet worden, wenn

Patient sich wider Erwarten von seinen Blutverlusten erholte und scheinbar wieder genas.

Es darf nicht Wunder nehmen, daß noch in den siebziger Jahren selbst vielbeschäftigte Aerzte Wiens die Polyposis des Darms als eine außerordentlich seltene Erkrankung hinstellten, welche nur 0,046% oder nach anderen, sogar nur 0,0035% aller vorkommenden Krankheiten für sich in Anspruch nahm. Nächst der Autopsie war es besonders eine Erfindung, die den Kliniker über das Krankheitsbild aufklären konnte, das Rectoskop; dieses wichtige Instrument lehrte einerseits, wie häufig Polypen des Rectums als unschuldige Geschwülste, ohne dem Träger Beschwerden hervorzurufen, im Darm vegetieren, andererseits lernte man die große Gefahr kennen, die von ihnen ausgeht, nämlich ihre außerordentliche Neigung zur krebsigen Umwandlung. Jetzt erst würdigte man in vollem Umfange den bisher unschuldigen „Darmknoten", und die Litteratur über beobachtete Krankheitsformen wuchs, als noch die jetzt unbedenklich ausgeführte Probelaparotomie Klarheit über manche verkannte Symptome verschaffte. Meist natürlich wurde von pathologischer Seite auf die Polyposis hingewiesen, die sich sehr oft als zufälliger Nebenbefund offenbarte.

Wenn bis 1899 im ganzen nur 18 Fälle von Mastdarmpolypen in der Litteratur verzeichnet sind, so können davon nur die wenigsten Mitteilungen Anspruch auf Vollständigkeit machen, da nicht die einfache makroskopische Aufzählung genügt, sondern der Hauptwert auf den mikroskopischen Befund zu legen ist. Mit bloßem Auge läßt sich ja oft gar nicht entscheiden, welcher Geschwulstart ein Polyp angehört; denn die Bezeichnung Polyp erklärt ja eigentlich weiter nichts, als die Gestalt der Neubildung.

H a u s e r's Monographie über die Polyposis intestinalis adenomatosa, die 1895 erschien, war die erste große Arbeit dieser Art, welche Klarheit in das Gebiet brachte und anregend wirkte für viele nun folgende Veröffentlichungen. Leider hielt sich jeder Autor für berechtigt, neue Namen in Vorschlag zu bringen und erwies damit der Litteratur einen sehr schlechten Dienst; denn wir haben eine Fülle von Namen für ein und dieselben Gebilde, und wie überall so ist auch hier eine Einheit in der Nomenklatur anzustreben.

Die Bezeichnung Polypen im Allgemeinen sei vorerst nur denjenigen Tumoren reserviert, die wirklich von der Mucosa resp. deren Bestandteilen ausgehen. Es führt nur zu Verwirrungen, den Namen ausdehnen zu wollen auf alle ins Darmlumen hineinragenden Tumoren

ohne Rücksicht auf den mikroskopischen Bau, bei denen die Schleimhaut nur passiv polypös vorgedrängt wird, wie das beispielsweise bei Lipomen, Myomen, Sarkomen vorkommt; in diesen Fällen rede man vielmehr von Lipoma, Sarkoma u. s. w. polyposum. Unter Polypen rundweg verstehe ich das Adenoma polyposum (polypus adenomatosus) des Darms, ein echtes Neoplasma. Findet sich eine ausgedehnte Entwicklung dieser Bildungen über weite Strecken der Darmoberfläche hin, so sprechen wir von der Polyposis adenomatosa intestinalis resp. ventriculi, wenn sie den Magen betrifft. Die Bezeichnung multiple Polyposis, die als graduelle Steigerung der Einzelpolypen und als Zwischengrad zwischen diesem und einer universellen Polyposis vorgeschlagen wurde, ist schon deswegen entbehrlich, weil dabei keine sichere Grenze gezogen werden kann.

Die Polyposis intestini Ziegler's, das Polyadenoma tractus intestinalis Sklifasowski's, das Adenopapilloma Kelsey's sind nur verschiedene Namen für ein und dasselbe Krankheitsbild und geben uns weiter keine Aufklärung. Gar nicht mehr zeitgemäß ist nach unserer heutigen Anschauung die alte Virchow'sche Bezeichnung „Colitis polyposa" für das, was man heut allgemein als Polyposis universalis ansieht. Und zwar stoßen wir uns an dem Begriff der Entzündung, der sich mit dem Worte Colitis verbindet; weshalb das, darüber später bei Besprechung der Aetiologie der Tumoren.

I. Teil.

Polypen.

Von einer allgemeinen Beschreibung über die so variable Gestalt der Tumoren will ich absehen; bei den einzelnen Fällen wird das Nötige gesagt werden. Ihre Größe schwankt sehr; man findet Polypen von der Größe eines eben noch sichtbaren Hirsekorns, andererseits erreichen sie eine Größe von 5, 6 bis 8 und 10 cm. Bei jedem Fall von ausgebreiteter Polyposis werden wir alle Größenstufen vorfinden. Man ist aber nicht berechtigt, aus der Länge mit absoluter Sicherheit auf das Alter des Tumors schließen zu können, denn dabei spielen noch mannigfache mechanische Einwirkungen eine Rolle.

Der Größe entsprechend erreichen die Polypen oft ganz erhebliche Dimensionen in die Breite; nuß- und hühnereigroße, ja sogar äpfel- bis faustgroße Tumoren trifft man an. Eigentümlich ist ihnen allen das isolierte, plötzliche Aufschießen aus der Schleim-

hautoberfläche. Sie sitzen meist gestielt ihrer Basis auf; ein langer und mächtiger Stiel trägt auf seiner Spitze ein kugliges oder ovales zierliches Köpfchen; das ist der Typ eines grazilen Polypen. Daß sie zum überwiegenden Teil gestielt sind, ist nicht zu verwundern, denn der vorbeipassierende Kotstrom bedingt eine mechanische Auszerrung ihres Stieles. Von diesem Typ findet man nun alle möglichen Variationen; der Stiel ist breiter, plumper, kürzer oder fehlt ganz und der Schleimhaut sitzt direkt ein kleiner kugliger Tumor auf.

Seine Oberfläche ist glatt, sammetartig oder höckrig, mit ganz kleinen punktförmigen Oeffnungen versehen, einer zierlichen Himmbeere vergleichbar; andere wieder sind grob, granuliert oder gelappt. Sie können auf einer kleinen Fläche so dicht zusammenstehen, daß ihre Stiele mit der Zeit konfluieren, und aus dieser breiten gemeinschaftlichen Basis entspringt die jedem Polypen noch zugehörige Oberfläche und es resultiert ein blumenkohlartiges Aussehen. Diese Art von Tumoren, deren Oberfläche im Wasser lebhaft flottiert, vorausgesetzt, daß die Zotten zart genug sind, nannte Virchow Tumor villosus oder Papilloma villosum, den Zottenpolyp. Eine Einteilung und Einordnung der Polypen nach Form und Gestalt, wie es von verschiedener Seite gethan wird, ist gekünstelt und obendrein unbestimmt, denn der Polyp behält nicht seine Gestalt bei; er wechselt sie mit der Größe und dem Wachstum und macht sie abhängig von Aenderungen der Lebensbedingungen, die im Darm so schwankend sind. Ihre Farbe ist blaßrot, fleischfarben, wie die der Mucosa oder stark gerötet infolge der entzündlichen Gefäßfüllung.

Die Vaskularisierung ist meist eine sehr reichliche, z. T. als Ausdruck der entzündlichen Hyperämie. Daher und wegen des großen Saftreichtums haben sie eine weiche butterähnliche Konsistenz. Die Nervenversorgung ist auffallenderweise gleich Null. Sehr ausgiebig ist die Beweglichkeit des Tumors auf seiner Unterlage; dieses makroskopische Zeichen für die Gutartigkeit einer Geschwulst trifft zwar meist zu, ist aber wie überall nicht untrüglich.

Die Lokalisation der Polypen ist zwar keine rein typische, aber sie bevorzugen gewisse Stellen des Darmtractus; am häufigsten heimgesucht ist die gesamte Dickdarmschleimhaut. Im Coecum und in der Ampulla recti resp. im unteren Drittel des Rectums sitzen sie oft massenhaft zu Kolonien angehäuft, so dicht, daß sie kaum als selbständige Gebilde unterschieden werden können. Vom Coecum nach dem Rectum hin ist oft genug eine auffällige Zunahme zu beobachten; der Mastdarm ist mit 80% am stärksten an dieser Er-

krankung beteiligt. Eine ausgesprochene Prädilektionsstelle bilden die zahlreichen Umbiegungsstellen des Colons, die Flexuren.

Nächst dem Dickdarm ist der Magen am häufigsten beteiligt, wenn er auch bezüglich der Häufigkeit ganz erheblich zurücksteht; und auch hier findet man die Polypen nicht auf der großen Fläche der Kurvaturen, sondern wieder in der Nähe der Umbiegungsstelle, am Pylorus. Es ist klar, daß ein solcher Polyp, erreicht er erhebliche Größen, sehr heftige Stenosenerscheinungen hervorrufen muß; er wirkt ja wie ein Ventil. Fast alle Fälle von intestinaler Polyposis weisen eine Kombination von Pyloruspolyp mit Colonpolypen auf, aber fast stets mit Uebergehung des Dünndarms; thatsächlich sind polypöse Bildungen in diesem Darmteil sehr spärlich — wohlverstanden die adenomatösen Polypen; abzusehen ist von Myoadenomen, versprengten Pankreaskeimen u. s. w. Sie erreichen auch nie die Größe und die Ausdehnung wie anderswo, und sind isoliert, als selbständige Erkrankung ohne Beteiligung der übrigen Darmschleimhaut, bisher überhaupt nur in zwei Fällen beobachtet worden. Dagegen existieren in der Litteratur jetzt schon eine ganze Anzahl einwandsfreier Beobachtungen von universeller Polyposis, außer den ehemals ganz vereinzelt dastehenden, klassischen Fällen von Hauser und Bardenheuer.

Den besten Ueberblick über die Verteilung und die Anordnung der Polypen im gesamten Verdauungstractus giebt uns eine Statistik, die ich Versé's Zusammenstellung aller bisher publicierten Fälle entnehme. Danach verteilen sich also die Polypen auf folgende Darmabschnitte.

I. Coecum 3 mal.
II. Colon 4 mal.
III. Rectum 16 mal.
IV. Coecum + Colon 1 mal.
V. Rectum + Colon 13 mal.
VI. Coecum + Colon + Rectum 7 mal.
VII. Ileum 2 mal.
VIII. Ileum + Colon + Rectum 2 mal.
IX. Duodenum + Colon + Rectum 1 mal.
X. Magen + Jejunum + Ileum 1 mal.
XI. Magen + Coecum + Colon + Rectum 1 mal.
XII. Magen Duodenum Colon Rectum 1 mal.
XIII. Magen Duodenum Coecum Colon Rectum 1 mal.
XIV. Gesamter Darmtractus, ein sicher festgestellter und ein zweifelhafter Fall.

Ich muß hinzufügen, daß die Auswahl der Fälle zwar keine sehr strenge war, da auch Tumoren in weniger großer Anzahl unter dieser Rubrik Aufnahme fanden. Ich selbst füge nun dieser Statistik noch drei weitere Fälle hinzu.

Charakteristisch für die Polypen ist die Thatsache, daß sie meist nicht in dem Lebensalter auftreten, das für die Tumoren scheinbar die günstigsten Existenzbedingungen bietet, sondern daß sie vorzüglich das jugendliche, ja sogar das kindliche Alter betreffen. Bis zu 40 Jahren ist ein procentuales Aufsteigen zu verzeichnen und von da ab ein rapides Absinken. Im hohen Alter sind diese Wucherungen immerhin eine Seltenheit. Das läßt sich leicht erklären, wenn man bedenkt, daß die Krankheit, die sich frühzeitig schon entwickelt, durch Blutungen, Invaginationen, Carcinom-Entwicklung in kurzer Zeit ad exitum führt; fast ausnahmslos. Bei alten Personen sind sie bezüglich ihrer letalen Wirkung harmloser geblieben und bestehen intra vitam als reaktionslose Tumoren, die sich oft erst bei der Sektion offenbaren. Ueberall, wo man in der Anamnese nachforscht, findet man auch, daß selbst Jahre vor dem Exitus oder vor der Sicherung der Diagnose Symptome vorherrschten, welche mit aller Gewißheit auf die Anwesenheit von Polypen schließen lassen. Der jugendlichste bisher gesehene Fall von Darmpolypen ist der von Esmarch mitgeteilte. Es handelt sich dabei um ein erst einjähriges Kind, das ein Papillom von der stattlichen Größe eines Enteneis mit sich herumtrug. Es ließ sich interessanter Weise nachweisen, daß der Tumor schon bei der Geburt des Kindes bestanden hat; damals war er bereits erbsengroß und wurde fälschlich als Hämorrhoidalknoten gedeutet. Der Tumor zeigte also in der kurzen Zeit seines einjährigen Bestehens ein rapides Größenwachstum. Leider finde ich später nichts mehr über das Schicksal des Kindes berichtet.

Die Lebensalter sind folgendermaßen von der Erkrankung betroffen: In 45 Fällen, die Versé zusammengestellt hat, entfallen auf die einzelnen Decennien:

1—10	Jahre	4	Fälle
10—20	„	13	„
20—30	„	8	„
30—40	„	13	„
40—50	„	4	„
50—60	„	2	„
60—70	„	1	Fall.

So sieht die Altersstatistik aus, wenn man sie bei Operations- oder Sektionsmaterial erhebt. Ein ganz anderes Bild bekäme sie, wenn man den Beginn der Erkrankung in Betracht zieht. Dann kann man es erleben zu hören, daß Patienten bis in ihre früheste Kindheit hinein, seit 10 Jahren und darüber hinaus unter den Symptomen einer Polyposis leiden. Wie bei allen Tumoren, so ist auch hier das männliche Geschlecht stärker beteiligt wie das weibliche, etwa in einem Verhältnis von 60 : 38%.

Auffallender und leichter wie bei jeder anderen Tumorgattung ist hier der Nachweis der Heredität in den allermeisten Fällen zu erbringen. Eine vererbbare Familiendisposition ist so ausgesprochen, daß selbst diejenigen sie anerkennen müssen, denen sie aus später zu besprechenden Gründen unbequem ist. Fälle, wo ausgedehnte Polyposis bei vielen Familienmitgliedern beobachtet wurde, paaren sich mit solchen, bei denen man Polypen in Kombination mit Carcinomen oder Carcinome allein bei weitverzweigter Verwandtschaft begegnet. So berichtet Barthelémy von dieser Erkrankung bei Zwillingen, Langenbeck bei 4 Geschwistern, Smith bei 3 Geschwistern im Alter von 16, 17 und 20 Jahren, Zahlmann von 6 Geschwistern, Bickersteht von der Mutter und ihrem 11jähr. Sohne, Paget von einem jungen Mann, dessen zwei Schwestern ebenfalls an Polypen mit tödlichem Ausgang erkrankt waren. Sehr weit verzweigt ist die Tumorendisposition bei einer Familie, von welcher Döring berichtet. Ein junger Patient starb an zahlreichen Polypen im Colon und Rectum, Mutter und Onkel waren an Carcinoma recti, der Bruder an ausgedehntester Darmpolyposis kombiniert mit Carcinom gestorben. Die Schwester des Erstgenannten leidet seit Jahren an Polyposis intestini. So könnte man noch beliebig die Aufzählung fortsetzen. In etwa 50—60% aller Fälle läßt sich eine sichere erbliche Belastung nachweisen. Mir gelang es leider nicht, nach dieser Richtung hin anamnestisch zu forschen, weil meine Fälle z. T. schon längere Zeit zurückliegen.

Die Bevorzugung des jugendlichen und jüngsten Lebensalters sowie die ausgesprochene hereditäre Veranlagung geben uns wichtige Anhaltspunkte für die Entstehung dieser Polypen.

Die Meinungen über ihre Aetiologie teilen sich in zwei Lager, die sich schroff gegenüberstehen: die einen Autoren machen Entzündung und katarrhalische Schädigungen, denen ja die Magen- und Darmschleimhaut reichlich ausgesetzt ist, einzig und allein verantwortlich für die Entstehung aller Polypen, halten sie also für

erworbene Bildungen. Die andere Richtung beurteilt die Polypen als echte, kongenitale Neoplasmen und macht für sie dieselben ätiologischen Momente geltend, die für die übrigen Epitheltumoren Anwendung finden.

Um es vorweg zu sagen, ich halte die Polypen für absolut sichere Neubildungen, auf die die Cohnheim'sche Theorie von der embryonalen Herkunft der Gewächse uneingeschränkt Anwendung findet. Die Polypen sind als Entwicklungsabnormitäten aufzufassen und ihr Wachstum ist kongenital resp. embryonal bedingt. Ihre Anlage liegt als überschüssiges bezw. aus dem Zusammenhang des Zellkomplexes verdrängtes Keimmaterial, isoliert und anfangs reaktionslos neben den übrigen dem Zellverbande regulär einverleibten Gebilden, um früher oder später vermöge ihrer embryonalen Proliferationsfähigkeit ein uneingeschränktes Wachstum zu beginnen. Wir erinnern uns jetzt der oben erwähnten Thatsache, daß Polypen sich mit Vorliebe an den Umbiegungsstellen des Darms etablieren. Es ist doch einfach zu erklären, daß gerade bei den komplizierten Windungen und Drehungen des Darms die Schleimhaut sich zu Falten und Vorsprüngen wulstet, und daß dabei die noch lose aneinander gefügten embryonalen Zellen hier und da als überschüssig aus dem normalen Gefüge verdrängt werden. Freilich können wir mit unseren heutigen Hilfsmitteln an einer solchen Zelle oder einem Zellkomplex nach Abschluß der Gesamtentwicklung keine Veränderung bemerken und ihnen nicht ansehen, ob sie normal eingefügt sind oder selbständig dastehen und sich so gewissermaßen der Leitung des das Wachstum der Zellen regulierenden Einflusses entzogen haben. Auf diese Weise können wir uns die Zellausschaltung viel ungezwungener erklären, als das Ribbert in seiner Theorie thut, welche den eigentlichen Keimüberfluß aus phylogenetischen Momenten herleitet, indem er annimmt, die Darmschleimhaut sei ursprünglich viel größer gewesen und habe jetzt in gewissen Fällen zu viel Keimmaterial mitbekommen.

Gerade das scharfbegrenzte, isolierte Auftreten der Polypen ist der beredteste Ausdruck der isolierten Zellversprengung, und die weite Ausdehnung der Affektion läßt nur an eine Entwicklungsmißbildung denken, die den Darm in toto getroffen hat. Die so ausgesprochene und soweit gehende familiäre Veranlagung zur Polyposis berechtigt uns, hier nicht nur eine kongenitale Disposition anzunehmen, sondern wir müssen sie als eine sich fortpflanzende fehlerhafte Anlage des Darmes im Keim ansprechen. Nur so er-

klärt sich jener einzig dastehende Fall von Esmarch.

Jene embryonalen Störungen lassen meistenteils nicht zu lange auf ein ausgiebiges Wachstum warten. Daher die überaus große Zahl der Erkrankungsfälle gerade bei jugendlichen Individuen, ganz besonders, wenn man noch berücksichtigt, daß der Beginn der Krankheit in die früheste Jugend zurückreicht. Wenn Versé meint, die meisten dieser Wucherungen beobachte man erst im hohen Alter, so entspricht das zunächst nicht der von ihm selbst gegebenen Statistik; außerdem weiß man ja häufig nicht, wie lange die Polypen bestanden haben, bevor sie Erscheinungen verursacht haben; und schließlich ist es ja keine absolute Bedingung, daß jede Keimausschaltung resp. Verlagerung in den ersten Lebensjahren zur Tumorentwicklung führt, wenn sie überhaupt die Tendenz zum Wachstum zeigt. Man verlangt ja auch nicht bei jenen Fällen von branchiogenen Carcinomen, bei Grawitz'schen Tumoren, bei Dermoiden und sonstigen Geschwülsten, deren embryonal bedingter Charakter von niemanden mehr bezweifelt wird, ein Wachstum in früher Jugend; anscheinend sind die Bedingungen für die Entwicklung einer Tumoranlage in den verschiedensten Lebensabschnitten doch nicht immer gleich günstig, wie Versé anzunehmen geneigt ist.

Aber es fehlt uns noch ein sehr wichtiges Glied in der Reihe des Entwicklungsganges dieser Tumoren; es ist die Frage nach dem das Wachstum auslösenden Moment. Wann und warum zeigt der bisher völlig reaktionslose Zellkomplex plötzlich so lebhaftes Wachsen und Wuchern? Ist es vielleicht ein dauernder mechanischer Insult, der das übrige Gewebe geschädigt hat und jenen zu gesteigerter Proliferation geschaffenen Komplexen die Uebermacht verschafft, sodaß sie den sie einschränkenden und umschließenden, jetzt geschwächten Gewebswall durchbrechen können, um ungestört ein Tumorwachstum zu beginnen? Oder erhöht vielleicht die durch eine Entzündung veranlaßte verstärkte Blutzufuhr ihre Lebensenergie, und regt sie zu plötzlichem Wachstum an?

Vielleicht sogar genügt schon ein einmal auf sie wirkender Reiz, eine Veränderung ihrer Lagerung, eine Lockerung aus dem bisher festen Zellgefüge, um den schlummernden Keim aus seiner Latenz aufzurütteln und zur Wucherung zu beleben. Wir sind jedoch noch weit davon entfernt, das letzte Wort in dieser Sache sprechen zu können.

Jedenfalls sind wir einstweilen in Ermangelung einer treffenderen Erklärung gezwungen, an dem Begriff des chronischen Trau-

mas und der dadurch bedingten Entzündung insofern festzuhalten, als wir ihnen beiden die Rolle des auslösenden Momentes resp. der Wachstumsbeschleunigung überlassen müssen, aber lediglich nur die des auslösenden Momentes; keinesfalls sind wir berechtigt, chronisch katarrhalische Zustände als die primäre Ursache für die Entstehung der Polypen anzusehen, wie es vor allen Versé immer wieder betont, der die kongenitale Anomalie der Zelle aus Prinzip leugnet und höchstens eine kongenitale Disposition des Darmepithels zu erhöhter Proliferation anerkennt. Die Widerlegung dieser von Versé und vielen anderen Autoren mit großer Energie vertretenen Anschauung wird mir leicht an der Hand der thatsächlichen mikroskopischen Befunde. Nur chronische Entzündungsvorgänge, nicht akute, sollen die polypöse Wucherung der Schleimhaut auslösen; zunächst ist es doch gänzlich ausgeschlossen — und ich denke wieder an jenen Esmarch'schen Fall —, daß Foeten mit chronischen Dickdarmkatarrhen behaftet sind, ebensowenig wahrscheinlich wie dieser Zustand bei Kindern in dem ersten Lebensjahre angetroffen wird. Außerdem spricht das mikroskopische Bild in jedem einzelnen Falle immer wieder gegen die Annahme von dem Vorhandensein eingreifender Entzündungsvorgänge. Da der Polyp doch eine gewisse Zeit für sein Wachstum beansprucht, muß man verlangen, daß entweder ältere weitgehende Entzündungsherde noch vorhanden sind; oder daß Zeichen schwerer entzündlicher Schädigungen wie Narben auf einen abgelaufenen Proceß schließen lassen. Statt dessen findet sich höchstens eine mäßige frische Infiltration, die sich meist auf die oberflächlichsten Schichten des glandulären Teils des Polypen beschränkt, oder wenn sie bei größeren Tumoren auch tiefer in den Stiel des Tumors eindringt, so steht sie doch in keinem Verhältnis zu der Mächtigkeit der Epithelwucherung; vor allem ist aber die übrige zwischen den Polypen gelegene Schleimhautfläche absolut unverändert. Und das wäre doch zu auffallend, wenn eine den Darm in seiner ganzen Ausdehnung gleichmäßig treffende Schädigung so cirkumskripte Veränderungen hervorriefe. Es ist nicht einzusehen, weshalb ein Epithelgebiet gar nicht und ein anderes in so exquisiter Weise mit einer Wucherung reagieren sollte.

Und der von entzündlichen Vorgängen zweifellos am häufigsten heimgesuchte Darmteil, der Appendix, hat noch nie eine polypöse Schleimhautwucherung aufzuweisen gehabt. Selbst Hauser, der dem Gedanken von der Keimanlage der Tumoren so fern steht,

hält die Polyposis „für eine primäre Erkrankung oder Entartung des Darmepithels, wobei die Entzündung nur begünstigend für das weitere Wachstum wirkt".

Daß Entzündung und chronischer Reiz ein Tumorwachstum fördern können, beweisen uns ja zur Genüge die Berufs- und Schädlichkeits-Carcinome.

Der Vollständigkeit halber will ich nicht unerwähnt lassen, daß bei der Suche nach der Entstehungsursache der Polypen natürlich auch die Frage der Infektiosität vielfach erörtert wurde: die weite Ausdehnung der Wucherungen über so große Strecken hin schien den Gedanken eines sich fortbewegenden Virus sehr nahe zu legen. Bekannte Darmparasiten, wie Ascariden, Distomum, Trichomonas, die man rein zufällig im Darm fand, wurden verantwortlich gemacht. Meiner Meinung nach kann man diesen Parasiten nur insofern eine Bedeutung zuerkennen, als daß sie einen chronischen, wahrscheinlich chemischen Reiz setzen und so das Wachstum der Polypen fördern. Ernstlich beschäftigte sich Hauser mit der Frage der parasitären Entstehung; ihm schien der Gedanke an ein Contagium vivum am plausibelsten von allen Aetiologie-Theorien, und er glaubte dieses in dem bekannten Coccodium oviforme gefunden zu haben, das in das Epithel der Gallengänge des Kaninchens eindringt und umfangreiche papilläre Wucherungen in der Leber hervorzurufen vermag; aber weder Hauser selbst noch Bardenheuer ist es in ihren Fällen von Polyposis gelungen, jene oder ähnliche Gebilde nachzuweisen.

Alles was sonst als Protozoen dieser Art angegeben wurde, ist wie bei allen angeblichen Parasiten in der Tumorenlehre als Kunstprodukt oder als Effekt des regressiven Abbaues zu bewerten, oder sie stellen mit weitgehender Phantasie ausgestattete Zelleinschlüsse dar. Interessanterweise bedauert Hauser diesen negativen Ausfall seiner Untersuchung, gibt aber die Hoffnung auf einstige Erfolge nicht auf.

Es ist nicht in Abrede zu stellen, daß im Magendarmkanal auch Polypen, sagen wir richtiger, um jeder Verwechslung vorzubeugen, polypenähnliche Schleimhautwucherungen vorkommen, welche nur durch chronischen Entzündungsreiz ausgelöst sind. In allen diesen Fällen handelt es sich aber nur um eine Hyperplasie der normalen Mucosabestandteile und nicht um etwaige Neubildungen. Hierfür ist die Bezeichnung Enteritis, Colitis, Gastritis polyposa anatomisch durchaus gerechtfertigt, weil

hier wirklich immer nachzuweisende Entzündungsschäden vorliegen. Diese Gebilde unterscheiden sich schon äußerlich mannigfach von den vorher beschriebenen Polypen. Im Gegensatz zu der scharfen Abgrenzung der adenomatösen Geschwülste gegenüber der Umgebung fällt bei diesen entzündlichen Hyperplasien gerade die mangelhafte Grenze nach dem normalen Gewebe hin auf.

Ein langsames Anschwellen und ein hügliger Abfall kennzeichnet die hyperplastische Schleimhautleiste, die bei der weiten Ausdehnung des Entzündungsreizes sich mehr flächenhaft und beetartig ausbreitet. Es fehlt der Eindruck der selbständigen, plötzlich emporschießenden und isolierten Tumorbildung. Ihrem Bau nach sind sie plump gegenüber den zierlichen Adenomen, ihre Höhe gering, eine Differenzierung in Stiel und Kopf ist nie vorhanden. Ihre Konsistenz ist derb, der Schleimhaut sitzen sie unbeweglich auf. Der makroskopische Eindruck, die Schleimhaut sei gefaltet und gewulstet, wird durch das mikroskopische Bild gerechtfertigt, das in einer Verdickung der Mucosa und einer diffus sich ausbreitenden Vermehrung und Vergrößerung der Drüsen besteht, die aber in ihrem Bau sonst keinerlei Abweichungen vom Normalen zeigen. Das Ganze macht den Eindruck einer Steigerung des Normalen. Besonders hervorgehoben sei als Gegensatz zu den anderen Polypen, daß überall eine Beteiligung der Submucosa in Form eines bindegewebigen Gerüstes vermißt wird. Eine äußerst dichte Infiltration erklärt uns die Härte der Konsistenz; die Gefäße sind stark gefüllt und wechseln mit Extravasaten ab; kurz, ein junges Granulationsgewebe mit den übrigen Zeichen einer noch vorhandenen Entzündung. Kommt es zu einer Wucherung und fadenförmigen Verlängerung der das Epithel tragenden Papillen, dann wogt die ganze Schleimhautfläche lebhaft hin und her. Eine größere Bedeutung kommt ihnen nicht zu.

Andererseits gebe ich unumwunden zu, daß in manchen Fällen, die Grenzen zwischen Neubildung und Hyperplasie zu ziehen, schwer gelingt. Die Forderungen, welche Borst für die Histologie und das Wachstum der Hyperplasien aufstellt, genügen keinesfalls immer als Maßstab für die Beurteilung. Borst stellt als Hauptbedingung für hyperplastische Gebilde ihre absolute Uebereinstimmung mit dem Mutterboden hin. Diese Uebereinstimmung beziehe sich auf Epithel, seine Formationen besonders auf die Anordnung des Bindegewebes um die Drüsen herum, d. h. auf die sorgfältige Ausbildung einer Membrana propria. Demgegenüber läßt sich sagen, daß

auch die echten adenomatösen Polypen keinen Unterschied aufzuweisen brauchen, weder in der Anordnung, noch im Typus des Epithels, wie wir später in zahlreichen Fällen sehen werden. Besonders bei jugendlichen Formen genügt das Epithel allen Ansprüchen, morphologisch und auch funktionell, die man an das Mutterepithel stellt. Nichts von Atypie, nichts von Einbuße der sekretorischen Thätigkeit, jede Drüse besitzt ihren Ausführungsgang, und die Membrana propria ist sogar bei den größeren Tumoren noch deutlich ausgeprägt und verschwindet erst bei fortschreitender Degeneration des Tumors. Nicht das Verhalten des Epithels und auch nicht die Existenz einer Membrana propria können uns die Differentialdiagnose, ob Entzündung, ob Neubildung erleichtern. Das vorher beschriebene typische Aussehen der einzelnen Arten und insbesondere das Vorhandensein eines bindegewebigen Grundstückes dürften größere Sicherheit bieten.

Es bleibt noch eine dritte Art entzündlicher Schleimhautwucherungen. Ulcerative Processe, insbesondere die specifischen Entzündungen, wie Typhus, Tuberkulose, Dysenterie und Lues rufen sie hervor. Jedenfalls entstehen sie nur dort, wo tiefgehende Zerstörung die Regenerationsfähigkeit des Epithels und der Drüsen sehr beeinträchtigt oder völlig aufgehoben hat. Sie stehen in histologischer Hinsicht auf ganz gleicher Stufe wie die Nasen- und Kehlkopfpolypen. Ihrer Struktur nach sind sie fibrös, ausgegangen von dem sich regenerierenden, übermäßig gewucherten submucösen Bindegewebe. Ihre Deckschicht ist sehr mangelhaft ausgebildet: sie besteht, soweit sie vorhanden ist, aus niedrigem degenerierten oder defektem Epithel. Von einer Drüsenwucherung ist unter diesen Umständen keine Rede mehr. Wegen des stark entwickelten Granulationsgewebes mit seinem dichten Infiltrat, dem Kernreichtum und der starken Gefäßentwicklung und wegen ihrer äußeren Aehnlichkeit mit den wahren Polypen würde ich für sie die Bezeichnung fibroide oder Granulations-Polypen vorschlagen.

Ich komme nun zu meinen Fällen und stelle voran einen solchen von der immerhin seltenen Polyposis adenomatosa universalis intestini totius, die eine Ausdehnung erreicht, wie sie bisher nur noch einmal beobachtet wurde.

1. Das Präparat stammt aus der Sammlung des Breslauer Patholog. Instituts (Geh.-Rat Ponfick) und hat bisher keine Bearbeitung gefunden.

Es handelt sich um einen 62j. Mann, der einer doppelseitigen Bronchopneumonie erlag.

Die Diagnose des Darmbefundes — von einigen unwesentlichen Befunden anderer Organe sehe ich ab — lautet:

Polypus ventriculi et duodeni. Polypi tres in ileo et permulti in coeco, colone ascendente, transverso, descendente et in recto.

Das Protokoll sagt: Der Magen ist stark dilatiert. Am Pylorus dicht an der Curvatura magna sitzt ein etwa wallnußgroßer, höckriger Polyp von blumenkohlartigem Aussehen, breitbasig, gut verschieblich der Schleimhaut auf. Auf dem Durchschnitt zeigt er eine weißliche Farbe, ist sehr gefäßreich von weicher Konsistenz; die Magenschleimhaut unverändert.

Im Duodenum findet sich ebenfalls ein breit aufsitzender, gelappter Tumor von der Größe eines Dreimarkstückes, der aber weniger als der vorige sich über die Schleimhaut erhebt. Seine sonstige Beschaffenheit gleicht der des vorigen Tumors.

Im oberen Teil des Jejunums sitzen 3 Knötchen, von denen das kleinste etwa Kirschenkerngröße und das größte die einer Bohne erreicht. Sie sitzen flächenhaft auf, ihre Oberfläche ist ebenfalls gelappt. Die übrige Dünndarmschleimhaut zeigt absolut keine Veränderungen, keine Ulcerationen oder gröbere Schädigungen der Mucosa mit Ausnahme einer leichten Injektion des unteren Ileums.

Der ganze Dickdarm ist von der Valvula Bauhini bis zum Anus herab mit polypösen Tumoren gleichsam übersät. Sie sind in allen Größen vorhanden, sie stehen z. T. sehr dicht nebeneinander, und nach ihrer Anordnung sind sie so verteilt, daß sie unterhalb der Valvula im Coecum und im Rectum geradezu massenhaft auftreten, während das Colon ascendens, transversum und descendens mit Ausnahme aller Flexuren sie in spärlicherer Anzahl aufweisen. Die Polypen sitzen breitbasig oder dünngestielt der Unterlage auf mit glatter oder höckriger Oberfläche. Ihrer Gestalt nach ähneln sie am meisten Pilzen oder Keulen. Die von Polypen freie Mucosa, von der allerdings nur geringe Flächen sichtbar werden, ist auch hier von pathologischen Veränderungen verschont, ebenso ist der Processus vermiformis frei.

Im ganzen zählte ich, die kleinsten, als Tumoren eben noch sichtbaren Polypen mit inbegriffen, 140 selbständige Gebilde. Ihre Verteilung auf den ganzen Darm wäre also die, daß auf den Magen und das Duodenum je 1 Tumor entfällt, auf das Jejunum 3, und auf den gesamten Dickdarm 140; im ganzen sind es dann 145 Polypen.

Mikroskopische Untersuchung: Die Technik bestand in Celloidineinbettung und nachfolgender Färbung der Schnitte mit Hämat.-Eosin oder nach van Gieson. Bei speciellen Färbungen wird im Text hingewiesen werden. Es wurden zumeist Serienschnitte angefertigt.

Die Tumoren des Magens und des Dünndarms standen mir leider

nicht mehr zur Verfügung. Ich muß mich mit einer kurzen Notiz begnügen über ihr mikroskopisches Verhalten, so wie ich sie vorfand. Sie lautet: Die tubulösen Drüsen erweitern sich und teilen sich dichotomisch und mehrfach und haben eine selbständige Membrana propria; das Stroma ist leicht zellig infiltriert, das Drüsenepithel in den Ausbuchtungen ist atypisch gewuchert, aber immer innerhalb der physiologischen Grenzen. Nirgends ist ein Uebergreifen auf Nachbargewebe vorhanden, so daß die Tumoren als sicher gutartig anzusprechen sind.

Von den Dickdarmpolypen kamen zwar die meisten zur mikroskopischen Untersuchung; es erübrigt sich aber, jeden einzelnen beschreiben zu wollen; ich begnüge mich mit einer allgemeinen Uebersicht über ihren Bau.

Jeder Polyp besteht aus den beiden Teilen, dem Stützgerüst und dem drüsigen Aufbau. Ich betone, daß die Tunica propria, der bindegewebige Anteil des Polypen, sich durchweg bei allen Tumoren ohne Ausnahme vorfindet, selbst bei dem kleinsten, der mit einer Höhe von 2—3 mm und einer Breite von 4 mm eben noch als kleines Knötchen erkennbar war. Der Bindegewebsstock wird in erster Reihe von der Submucosa geliefert, in sehr vielen Fällen unter Beteiligung der Muscularis mucosae, die dann den unmittelbaren Grundbalken für die Drüsen bildet und sich bis an die Spitze des Tumors unverändert erhält. Ab und zu sucht das Bindegewebe die zarte Muskellage zu sprengen, und manchmal mit Erfolg. Besitzt der Polyp einen gut ausgeprägten, gerade emporsteigenden Stiel, so sind demgemäß auch die kernarmen Bindegewebsfasern der Tunica parallel nebeneinander angeordnet. Erst am Köpfchen des Tumors wird das Bild unregelmäßiger, dadurch daß die Fasern sich aufsplittern und sich durchwachsen. Das Rundzelleninfiltrat des Stromas, soweit überhaupt vorhanden, ist gering; sehr stark ausgeprägt ist es dagegen im periglandulären Bindegewebe und mit einem dichten Wall schneidet es exakt gegen die Muscularis mucosae hin ab; ein Beweis dafür, daß die peripheren Tumorteile der mechanischen Entzündung am meisten ausgesetzt sind.

Die Schleimhaut am Abhang des Polypen verrät nur geringe Veränderungen, die nicht auf die erhebliche Gewebszunahme des Polypen vorbereiten, so daß der eigentliche Tumor ganz plötzlich in die Höhe steigt. Die am Stiel senkrecht zur Achse gestellten Drüsen ordnen sich an der Kuppe des Tumors radiär an. Die Drüsenfundi schneiden in scharfer Linie nach der Bindegewebsgrenze hin ab — das typische Merkmal der gutartigen Geschwulst. Die auf der Höhe sitzenden Drüsen verzweigen sich vielfach, behalten aber im großen Ganzen ihren röhrenförmigen Verlauf bei. Die Membrana propria ist gut entwickelt, die Septen nicht erheblich rareficiert; sie sind angefüllt von massenhaften, homogen aussehenden, mit Eosin intensiv rot gefärbten Kugeln, den sogenannten Hyalin-Körpern. Nicht so einheitlich gebaut ist das Epithel bei den verschiedenen anderen Polypen. Nach der Höhe seiner Entwicklung,

resp. nach dem Grad der Degeneration wollen wir 3 Klassen unterscheiden. Zu der ersten rechne ich diejenigen Epithelzellen, welche sich funktionell und morphologisch noch tadellos erhalten haben, ausgestattet mit Becherzellen, welche der Schleimpfropf noch vollständig erfüllt, so daß der Kern platt an die Wand gedrückt wird. Die Sekretion ist quantitativ sehr ausgiebig. Nur einzelne Drüsen, bei denen für keinen genügenden Abfluß gesorgt ist, sind cystisch erweitert, der Epithelsaum ist niedrig infolge des gesteigerten Druckes. Das Lumen weist entweder einen homogenen, colloidähnlichen Inhalt auf, oder es breiten sich zarte Fäden von Wand zu Wand aus, die zwischen sich Kerne und deren Trümmer umfassen. Das Epithel ist sonst überall einreihig angeordnet und zeigt morphologisch keine Veränderung. Diese Sorte von Polypen ist allerdings stark in der Minderzahl vorhanden; die Mehrzahl zeigt ein Epithel, das entweder gar keine, oder eine rudimentäre Schleimbildung aufweist in Gestalt kleiner Tröpfchen, welche nur die oberste Kuppe der Zellen auszufüllen vermögen. Die Zellen stehen sehr dicht nebeneinander und sind durch die Kompression auffallend lang und dünn ausgezogen; ebenso wie ihr Kern eine ovaläre Gestalt annimmt und sich ausgesprochen dunkler tingiert. Auch halten sie nicht mehr die gerade Richtung inne, die man beim normalen Epithel stets antrifft. Natürlich schwanken bei der Fülle der Neoplasmen die Verschiedenheiten des Epithels nicht nur im selben Tumor, sondern innerhalb einer Drüse kann man die verschiedensten Entartungsstufen beobachten. Ein Teil der Polypen zeigt eine auffallende Neigung zur ausgedehnten Verschleimung des Epithels, so daß von Protoplasma nur schwache Konturen oder nichts mehr zu sehen ist; der Kern ist kugelig, eckig oder platt und sitzt am Rande der Zelle. Das Drüseninnere ist von klumpigen Schollen angefüllt; hatte sich bei dieser dritten Klasse von Polypen das Epithel noch an vereinzelten Stellen erhalten, so war es niedrig, unansehnlich, unregelmäßig geformt, sehr chromatinreich und auch schon mehrschichtig angeordnet — also ein schon sehr atypisch verändertes Epithel. Trotz allem aber ist auch hier der glanduläre Teil des Tumors streng abgesetzt gegen das Bindegewebe des Stiels.

Wir finden also bei allen Tumoren ausnahmslos eine Kombination von Epithel- und Bindegewebswucherung vor. Das Epithel proliferiert primär und in bedeutend excessiverem Maße als das Bindegewebe, das ihm nur sekundär folgt und den Drüsen den Grundstock liefert. „Formativen Reiz“ nennt Borst diese Fähigkeit des Epithels, das Bindegewebe zur Wucherung zu veranlassen. Bei der Fülle der im Darm vorhandenen Gebilde dürfen wir keinen einheitlichen Bau des Epithels erwarten; wir finden vielmehr alle möglichen Uebergänge vom reinsten Typus der Lieberkühn'-

schen Drüse bis zur hochgradig degenerierten und hochgradig und atypisch gewucherten Epithelzelle.

Trotzdem stehen alle Tumoren insofern auf gleicher Stufe, als sie durchweg als benign anzusehen sind; denn nicht die Atypie der Zelle allein entscheidet über die Diagnose von Gut- und Bösartigkeit, sondern ihr Verhalten zum Nachbargewebe und das Respektieren der physiologischen Grenze; und dem ist hier überall genügt.

Diesen, gewissermaßen noch im Rahmen der physiologischen Ordnung sich entwickelnden Verhältnissen stelle ich einen Fall gegenüber, der durch seinen unvermuteten Befund bei aller Unansehnlichkeit im höchsten Grade überrascht.

2. Der Fall entstammt der Privatpraxis von Herrn Prof. Küttner. (Hierzu Fig. 1, Taf. XIX.)

Rechts neben dem After, aber von ihm durch eine schmale Hautbrücke getrennt, befindet sich bei einer 35j. Frau ein etwa bohnengroßer Tumor, der von äußerer Haut überdeckt ist und mit einem Stiel der Unterlage aufsitzt. Exstirpation mit Hautellipse.

Ein Blick ins Mikroskop (Fig. 1, Taf. XIX) weist den merkwürdigen und unerwarteten Befund auf, daß unter der normalen Hautdecke im fibrösen Unterhautgewebe echte Lieberkühn'sche Drüsen eingebettet sind. Der Stiel der Geschwulst, ein Bindegewebsstrang, verliert sich in der Haut. Die Drüsen haben durchweg eine Membrana propria, die ein hohes, gutentwickeltes Cylinderepithel trägt, mit basalem länglichen Kern ohne nirgends eine Andeutung von Degeneration. Das Epithel ist meist einreihig, ganz vereinzelt in 2 Schichten gehäuft; sehr deutlich treten die Becherzellen hervor, mit dem sie ganz erfüllenden Schleimpfropf; das Drüsenlumen enthält zumeist Schleimmassen und an der in der Abbildung mit C bezeichneten Stelle, wo 2 Drüsenausführungsgänge nicht vollständig im Schnitt getroffen sind, sieht man, wie eben der producierte Schleim durch eine Lücke in der Hautdecke an die freie Oberfläche abgegeben wird. Interessant ist an dieser Stelle das Verhalten des platten Epithels des Hautüberzuges, das den Drüsenausführungsgang dazu benutzt, um ins Lumen vorzudringen. Auf diese Art finden wir Drüsen, die entweder total mit plattem Epithel vollgepfropft sind oder bei denen die Auskleidung sich aus Cylinder- und Plattenepithel zusammensetzt. Solche Stellen sind leider in der Abbildung nicht getroffen.

Es handelt sich also hier um ein echtes absolut gutartiges Adenom, das von normalem Drüsenepithel des Darmes seinen Ausgang nimmt, und die Haut polypös vordrängt. Das Epithel selbst zeigt keine erheblichen Abweichungen vom Typus, funk-

tionell ist es wenigstens quantitativ auf der Höhe. Anatomisch stehen wir vor genau derselben Geschwulstbildung, wie im vorigen Fall im Darminnern. Der Unterschied besteht eben nur in ihrer abnormen Lage außerhalb des Darmtractus, in der sogenannten Dystopie. Aetiologisch ist das ursächliche Moment klar, es kann sich nur um eine embryonale Anomalie, um eine entodermale Gewebsverirrung handeln. Man beobachtet ja so häufig derartige Keimversprengungen an Stellen, wo komplicierte Entwicklungsvorgänge sich abspielen; also da, wo an Orificien eine Einstülpung des äußeren Keimblatts erfolgt, resp. die Vereinigung des Epithelrohrs mit Ektoderm vor sich geht; wo Spalten sich schließen und Oeffnungen sich neubilden; wie die Dermoide des Halses, des Mediastinums, des Beckenzellgewebes. Letztere, als ektodermale Versprengung bei Bildung des Anus finden ihr Analogon in der vorliegenden Geschwulst. Wie lange die versprengte Darmepithelinsel an dieser Stelle in der äußeren Haut reaktionslos gelegen hat, weiß ich nicht; ebensowenig ist es klar, aus welchem Anlaß die Keimanlage zu wuchern begann. Daß äußere Reize als auslösendes Moment für das Wachstum in Betracht kommen, ist ja bei dieser Lokalisation nicht ausgeschlossen, aber auch nicht gerade sehr überzeugend, da das resistente Hautepithel immerhin tiefere Schichten vor Schädigungen bewahrt. Wir müssen also annehmen, daß dieses embryonale Epithel, das in seiner Entwicklung keineswegs, wie so vielfach von versprengten Keimen angenommen wird, auf einer niederen Differenzierungsstufe Halt gemacht hat, sondern seine volle hohe Entwicklung erreicht hat, die es in nichts vom normalen Darmepithel unterscheiden läßt, daß dieses Epithel losgelöst vom großen Verbande des Muttergewebes ungehindert ins umschließende Gewebe hineinwuchert; vorläufig noch durchaus in typischer Weise. Was aber das Schicksal dieses Tumors in späterer Zeit geworden wäre, kann niemand behaupten; auszuschließen ist jedenfalls nicht, daß ihm, wie den meisten anderen Darmpolypen, eine carcinomatöse Umwandlung noch bevorstand. An Proliferationsfähigkeit kann es ihm bei seinem embryonalen Charakter nicht fehlen.

Aus dem Vorkommen und der Entstehung dieses dysontogenetischen polypösen Adenoms, das so ganz mit den vorher beschriebenen Darmpolypen übereinstimmt, sehen wir uns berechtigt zu der Annahme, daß sich auch bei den topischen Darmpolypen derselbe Entwicklungsproceß abspielt, und daß auch sie sich von embryologisch nicht eingeordneten, also verlagerten Keimen herleiten müssen

und daß Reiz und Entzündung jedenfalls nur eine untergeordnete Rolle bei dem Wachstum dieser Tumoren spielen können.

Damit muß jeder Einwand von der entzündlichen Entstehung der Darmpolypen fallen.

Zu dem Kapitel der entzündlichen Schleimhautveränderungen gehört der nächste Fall, auf den ich etwas näher eingehen muß, da er wegen seines interessanten Nebenbefundes durchaus beachtenswert erscheint.

3. Aus dem pathologischen Institut zu Breslau.

Bei der Leiche einer älteren Frau, die einer Bronchopneumonia caseosa tbc. et Myodegeneratio cordis erlegen war, fanden sich neben einer allgemeinen Zerstörung der Lungen im Darm zahlreiche Geschwüre vor. Die Rectalschleimhaut und das S-Romanum wiesen längliche Narben auf, die zum Teil mit den umliegenden Darmschlingen ver-

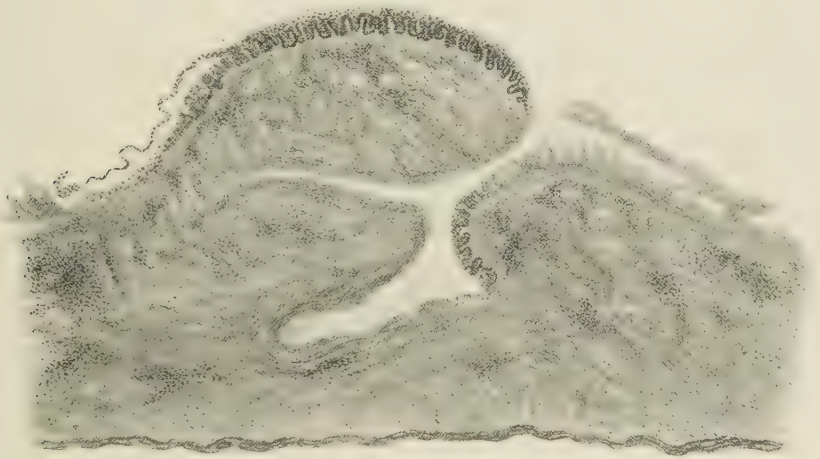

lötet waren. Dazwischen ganz vereinzelte inselförmige Gebilde, die sich kegelförmig und zottig über die weithin zerstörte Schleimhaut erhoben. Am Uebergang vom S-Romanum zum Rectum, etwa 18 cm von der Analöffnung entfernt, sitzt eine warzige Erhebung von der Größe einer Erbse breitbasig auf der Schleimhaut auf. Sie ist äußerst derb, ihre Oberfläche leicht höckrig und glänzend und sieht wie eine Hautwarze aus. Tiefe kraterförmige Substanzverluste reichen bis dicht an die Serosa und bereiten die Perforation vor (s. Abbildung).

Mikroskopische Untersuchung: Die zuerst genannten keilförmigen Gebilde waren keine Schleimhautwucherung von polypoadenomatöser Art, sondern im Gegenteil es war weit und breit nichts von

normaler Schleimhaut oder Drüsengebilden zu sehen, sie stellten vielmehr fibröse Stränge dar ohne jede Epitheldecke, mit einer dichten Infiltration und starker Kernvermehrung; also Granulationsgebilde. Die kraterförmigen Vertiefungen sind mit schmierig eitrigen Massen ausgefüllt. Und nun zu jener Warze. Die Muscularis und die Submucosa sind ebenfalls dicht infiltriert und die einzelnen Gewebslagen liegen ungeordnet durcheinander, ohne eine scharfe Grenze zwischen Muskel- und Bindegewebe zu geben. Auf dieser Grundlage sitzt, und das ist das Seltsame, ein gut entwickeltes Plattenepithel, das sich zapfenförmig tief in die Submucosa hineinsenkt und sogar die Muscularis berührt. Der Epithelsaum erreicht stellenweise recht breite Dimensionen als solider Zapfen. An anderen Stellen, wo mehr Schiefschnitte vorliegen, faßt das Epithel die Submucosa zwischen sich oder schließt sie röhrenförmig ab (s. Taf. XIX, Fig. 2). Von den an und für sich durcheinander gewürfelten Epithelzellen ist nur zu sagen, daß sie an ihren Rändern in ihrer Ordnung geregelter erscheinen mit parallel gestellten Kernen. Nach der Oberfläche hin lösen sich einzelne Zellen ab. Von Verhornung ist nichts zu sehen und auch durch specifische Färbemethoden nicht nachzuweisen. Angrenzend sieht man im Ueberblicksbild Darmpapillen, vollständig verödet, zum Teil bis zu erheblicher Länge gewuchert.

Es handelt sich mit aller Wahrscheinlichkeit hier nicht, wie anfangs angenommen wurde, um eine ulcerative Darmtuberkulose, sondern um eine Lues; die Narben, die dichte Infiltration, die starke Gefäßverdickung und nicht zum wenigsten das Fehlen eines mikroskopischen Tuberkels sprechen doch sehr dafür. Gleichviel welcher Art die Entzündung ist, die Thatsache besteht, daß sie nicht nur zu Defekten, sondern zu einer produktiven Granulationswucherung geführt hat, in Form jener Fibroid-Polypen und der verlängerten Darmpapillen. Und wir haben ja vorhin darauf hingewiesen, daß gerade diese Form der Granulationspolypen die Folge speciell ulcerativer Vorgänge ist. Das zarte Darmepithel hat diesen weitgehenden Processen nur geringe Widerstandskraft aufzuweisen; bevor es noch zu Wucherungen kommen kann, ist es längst dahin. Die Submucosa dagegen mit ihrem festen, narbenähnlichen Gewebe ist natürlich resistenter; sie überdauert den Proceß und reagiert mit einer Bindegewebsneubildung.

Und nun einige Worte über die auffallende Bildung von epidermoidalem Plattenepithel im Darm. In Anbetracht der Seltenheit ähnlicher Befunde sei mir eine kritische Betrachtung dieser Anomalie gestattet, wenn ich mir auch bewußt bin, daß sie den Rahmen dieser Arbeit überschreitet.

Die Litteraturberichte über größere Plattenepithelinseln im Magendarmtractus sind sehr spärlich und obendrein unsicher. Borst hat ein Plattenepithelcarcinom im Magen beschrieben, Böhm fand tief im Mastdarm Plattenepithel vor; doch fügt er selbst hinzu, daß es sich um eine Ueberwucherung der Schleimhaut durch Hautepithel vom After her handelt und schließt den Fall von vornherein von der Kritik aus. Sonst existiert kein Fall von einwandsfreier Plattenepithelausbreitung im Darm. Nicht zu selten sind ähnliche Befunde im Inneren des Ohres, der Nase und im Larynx, im Uterus, in den Bronchien, der Lunge, der Gallenblase etc.

Bei niederen Säugern (Faultier und Känguruh) kommt im Magen physiologischerweise Plattenepithel mit Verhornung vor; hier fällt nämlich dem Magen die Zerkleinerung der Speisen zu, die im Munde bei den rudimentär ausgebildeten Zähnen nur mangelhaft erfolgen kann.

Ich muß für meinen Fall zunächst mit aller Sicherheit die Möglichkeit ausschließen, daß äußeres Hautepithel in den Darm hineingewuchert ist; denn es kommt nicht gar so selten vor, daß Analepithel selbst auf größere Strecken hin fortkriecht und sich auf der Darmschleimhaut niederläßt, wo es besonders bei Schädigungen derselben durch Entzündungen auf der reichlich hyperämisierten Granulationsfläche äußerst günstige Ernährungsbedingungen findet. Daß aber Hautepithel sich auf Strecken bis an die Flexur hinauf gegen den Kotstrom bewegen sollte, ist jedenfalls mit Sicherheit auszuschließen. Und da auch nirgends eine fistulöse Kommunikation zwischen Darmlumen und äußerer Bauchdecke, die dem Hautepithel den Weg ins Darminnere hätte weisen können, sich bei der Sektion fand oder als ausgeheilt nachzuweisen war, so kann ich diese Art der Erklärung als sicher ausschalten. Es bleibt also die Möglichkeit, daß es sich hier um einen scheinbar einwandsfreien Fall von Epithelmetaplasie handelt, einer durch chronische Entzündungen bedingten Umwandlung von Cylinder- in Plattenepithel. Was haben wir uns nun unter dem so viel umstrittenen Begriff Metaplasie vorzustellen? Orth definiert ihn folgendermaßen: „Metaplasie bedeutet den Umschwung einer Zelle des Menschen im Körper auch nach ihrer schon vollendeten Differenzierung in eine andere Zelle verwandter Abstammung, welche, ebenfalls wohl differenciert, auf ebenso hoher Entwicklungsstufe steht; veranlaßt wird die Umwandlung durch veränderte, abnorme Lebensbedingungen."

Wesentlich anders denkt Ribbert von diesem Begriff, der

die Metaplasie gleichsetzt dem von ihm geschaffenen Begriff des Rückschlages oder der Entdifferenzierung der Zelle, was also gleichbedeutend ist mit einem Herabsinken von einer höher differenzierten Stufe auf eine weniger hochentwickelte. Auch der Ausdruck metaplasieähnlich für eine solche Entdifferenzierung, wie Lubarsch vorschlägt, ist nicht am Platze. Denn Rückschlag ist Degeneration, und diese führt ihrerseits wieder zu Atrophie. Metaplasie ist aber weder eine Degenerationserscheinung, noch bedeutet sie eine Atrophie der Zelle. Wird eine wohl differenzierte Cylinderzelle durch chemische oder mykotische Einflüsse oder durch den mechanischen Druck, wie wir das so oft in einer mit Sekret prall gefüllten Drüse sehen können, erst kubisch, dann immer flacher und platter, so ist zwar eine Entdifferenzierung eingetreten, aber nie kann man hierbei von einer Metaplasie oder auch nur einem metaplasieähnlichen Zustande sprechen; denn die Zellen sind zwar zu abgeplatteten Epithelien umgewandelt, aber deswegen sind sie noch lange kein Plattenepithel. Diese Begriffserklärung scheidet also aus. Andererseits halte ich es absolut nicht für berechtigt bei der Verwandlung von Cylinderepithel in Plattenepithel von einer Umwandlung in eine niedere Entwicklungsstufe zu reden. Denn beide Epithelarten stellen eine höchste Stufe dar, jede in ihrer Art. Denn das massive Plattenepithel wird seinen Ansprüchen und seiner Funktion auf der Oberfläche der Haut und mancher Schleimhäute in ebenso vollendeter Weise als Schutzdecke gerecht, wie das zarte Cylinderepithel seiner Eigenschaft als Auskleidungsschicht des Darms genügt.

Man könnte höchstens verlangen, daß das Plattenepithel in vorliegendem Präparat, um Anspruch auf höchste Differenzierung zu machen, Horn und Keratohyalin hätte producieren müssen.

Wie haben wir uns nun diese Vorgänge zu erklären? Im Allgemeinen behält doch jede Zelle bis zu ihrem Tode den ihr zugewiesenen Charakter bei. Trifft sie ein Schaden, so kann sie ihn reparieren und den früheren Zustand in mehr oder weniger vollkommener Weise je nach ihrer Regenerationsfähigkeit wieder herstellen. So behält sie ihren Typus bei. Gelingt ihr das nicht, so bleibt sie, funktionell vielleicht schon tot, auf einer morphologischen Degenerationsstufe stehen; kann die Zelle schließlich bei sich häufenden Schädigungen ihre Verluste gar nicht mehr ersetzen, dann muß sie zu Grunde gehen. Hier nun haben einige beschädigte Cylinderepithelien die Fähigkeit gehabt, aus sich heraus die Eigenschaften anzunehmen, welche den erschwerten Lebensbedingungen

und dem entzündlich veränderten Boden mehr gerecht wurden, d. h. sich zu Plattenepithelien umzuwandeln, um vielleicht als solche den Insulten besseren Widerstand leisten zu können. Ob nun alle Cylinderepithelien diese Fähigkeit der Metaplasie in sich tragen oder welche von ihnen dabei bevorzugt sind, und in welcher Weise pathologische Reize diese Latenz offenbaren können, das sind bisher ungelöste Fragen. Daß aber Cylinderepithelien zu einer solchen Gestaltveränderung wirklich befähigt sind, beweisen mit aller Exaktheit die einwandsfreien Versuche von Fütterer, welcher thatsächlich die Metaplasie von Magenepithel in geschichtetes Plattenepithel beim Kaninchen experimentell hervorrufen konnte.

Nach seiner Metaplasie konnte das Epithel bei seiner großen erhöhten Resistenz die Entzündung überdauern und sich in tiefer liegendes Gewebe ausbreiten.

Es käme schließlich noch zur Aufklärung dieser Frage der Gedanke einer Versprengung in Betracht. Eine traumatische Verschleppung ist bei dieser Höhe wohl ziemlich ausgeschlossen. Es bliebe noch die embryonale. Abgesehen davon, daß Haut und Darmepithel hier in keiner örtlichen Beziehung zu einander stehen, und daß die Ausbreitung des Plattenepithel keine scharfe Grenze sondern einen allmählichen Uebergang zeigt, müßte man mit Sicherheit erwarten, daß wirklich vom Ektoderm abstammendes Plattenepithel sich zu voller Höhe entwickelt und Hornzellen gebildet hätte, was hier gerade in unserem Falle vermißt wird. Und es herrscht ja allgemein die Anschauung, daß die Verhornung einzig und allein die Funktion rein ektodermaler Zellabkömmlinge darstellt.

Ich halte also das Vorliegen einer Metaplasie für das Wahrscheinlichste.

II. Teil.

Polypen und Carcinome.

Es bildet leider nicht die Regel, daß Fälle von so ausgedehnter Darmpolyposis wie der im ersten Teil vorliegende bis zum Tode des Patienten ihren gutartigen Charakter bewahren. Gewöhnlich kombinieren sich die Polypen in irgend einer Weise mit Carcinomen. Es bedeutet keinen Zufall, daß wir so häufig Polypen im Magen und ein Carcinom im Dickdarm oder die umgekehrte Anordnung finden. Beide Geschwulstarten haben zwar bei der Verschiedenheit der Lokalisation keinen direkten Einfluß aufeinander, aber die ihnen

beiden gemeinsame embryonal begründete Anlage verrät sich doch wieder in ihrem Vorkommen.

Im Vordergrund unseres Interesses stehen aber jene Fälle, welche mit wünschenswerter Klarheit demonstrieren, daß überhaupt und wie ein Carcinom aus einem gutartigen Polypen sich allmählich herausentwickelt. Sie sind am besten geeignet, uns die Geheimnisse von der Histogenese und dem Wachstum der Carcinome zu erschließen.

Gewissermaßen als einen Schritt weiter in der Entwicklung der Tumoren von einer universellen Polyposis können wir den jetzt zu beschreibenden Fall auffassen.

4. Aus dem pathologischen Institut zu Breslau.

Bei einem 43j. Mann, der an Ileuserscheinungen zu Grunde gegangen war, erheben wir folgenden Darmbefund: Im Dickdarm sitzt 10 cm oberhalb der Klappe ein kirschkerngroßer, zierlich gebauter Polyp; an der Flexura hepatica ein kreisrunder derber Tumor von 3 cm Durchmesser, der sich wallartig über die Schleimhaut erhebt und in der Mitte kraterförmig eingesunken ist. Mitten im Colon transversum besteht eine hochgradige Stenose, bedingt durch einen faustgroßen derben Tumor, der sich ringförmig an der Darmwand ausbreitet. Eine weite Strecke davon entfernt, im Colon descendens, begegnet man einer großen Reihe hirsekorn- bis erbsengroßer Polypen, teils lang gestielt, teils breitbasig aufsitzend. Im Anfangsteil des Rectums findet sich wieder eine große Kolonie ähnlicher Polypen und 12 cm oberhalb der Analöffnung in ihrer unmittelbaren Nähe ein derber napfförmiger Tumor mit scharf sich absetzenden Rändern. In der Ampulle wieder eine äußerst zahlreiche Polypenansammlung. Die Analöffnung wird vollständig eingenommen von einem cirkulären Tumor, der die gleiche derbe Beschaffenheit zeigt wie die anderen. Nirgends Metastasen.

Mikroskopischer Befund: Zur Untersuchung wurden die meisten Polypen und die drei makroskopisch schon erkennbaren Carcinome in viele Schnitte zerlegt.

Eine Reihe von Polypen wird repräsentiert durch Tumoren, auf welche die im ersten Falle gegebene Schilderung vom histologischen Bau jener Polypen, die ich in die zweite Kategorie einordnete, im Großen und Ganzen gut paßt, sowohl bezüglich des Bindegewebes als auch der Drüsen und des Epithels, das auch hier streng die Einschichtigkeit durchführte. Nur Becherzellen waren eben nicht mehr auffindbar. Eine weitere Reihe von Tumoren fiel zunächst durch die außerordentlich starke Einschmelzung des interglandulären Bindegewebes von Seiten der Drüsen auf, das nur noch aus fast zählbaren Fasern bestand oder gar gänzlich fehlte, so daß die Drüsen sich direkt berührten oder schon konfluierten. Die Drüsen selbst sind stark gewuchert und in ganz kom-

plicierten Windungen angeordnet unter vollständiger Aufgabe des langgestreckten Röhrensystems. Das unregelmäßig angeordnete, zur Mehrschichtigkeit neigende Epithel und die klumpigen vielgestaltigen Kerne sind so dunkel tingiert, daß sie sich in ihrer Farbe von dem dicht infiltrierten Zwischengewebe kaum abheben. Und während bei einigen Polypen diese hochgradig veränderten Drüsen sich immer noch auf den glandulären Abschnitt beschränken, drängen bei anderen schon vereinzelte Drüsen von oben her mit ihrem Fundus die ausweichende Muscularis mucosae vor sich her und buckeln sie nach dem Bindegewebsstiel hin vor. So ist die einheitliche Reihe der Drüsenordnung gestört und der Einbruch vorbereitet. Schon in tieferen Schichten überzeugen wir uns, daß die schwache Muscularis dem Druck nicht mehr Stand gehalten hat und von der vordringenden Drüse gesprengt wurde. Damit ist der Schritt in fremdnachbarliches Gewebe gethan und das jüngste Carcinom geschaffen. Bei vielen anderen Polypen ist der Typus noch irregulärer. Da rückt die ganze Reihe der Drüsen in toto von beiden Seiten vor, komprimiert erst wieder den Bindegewebsstiel, um dann unter Zerfaserung und Aufsplitterung der Gewebsbalken an verschiedenen Stellen einzubrechen.

Oft macht es den Eindruck, als münde die Drüse offen ins Gewebe und verliere sich das Epithel vollständig im Granulationsgewebe, von dem es stellenweise bei der Hochgradigkeit seiner Degeneration gar nicht mehr unterschieden werden kann. Die Entwicklung geht nun so weiter vor sich, daß der Carcinomkomplex sich von der Spitze und von den beiden Seiten des Tumors her wie eine sich senkende Kugel oder kegelförmig nach der Basis zu drängt. Er zeigt aber vorläufig keine Tendenz zum Flächenwachstum; vielmehr breitet sich die Wucherung in der Submucosa genau so weit aus, als der Querschnitt des ehemaligen Polypenstiels reicht. Die steil ansteigende Schleimhaut bildet beiderseits die Grenze für das Wachstum des Carcinoms.

Jene derben ringförmigen Tumoren erwiesen sich als weit in die Muscularis infiltrierende Carcinome mit teils drüsenähnlichem Zellaufbau, teils von alveolär massivem Charakter.

In den Polypen und in den Carcinomen begegnen wir wiederum sehr zahlreichen hyalinen Kugeln, von denen schon wiederholt die Rede war, und über deren Verhalten manches zu sagen ist.

Wahrscheinlich hat sie Krukenberg schon 1879 zuerst gesehen; er wußte für sie keine rechte Erklärung und nannte sie wegen ihres homogenen, colloidähnlichen Verhaltens Colloidkörperchen. Erst 1890 wurden die Hyalinkugeln von Russel eingehend studiert, der ihre große Affinität zum Fuchsin konstatierte. Er wird als der eigentliche Entdecker angesehen und nach ihm tragen jene den Namen „Russel'sche Fuchsinkörperchen". Hernach haben

noch manche Autoren sie zu wiederholten Malen „entdeckt“ und ihnen Namen beigelegt, die sich nicht eingebürgert haben. Eigentümlicherweise sind sie auch heute noch wenig gekannt und v. Hansemann berichtet 1897 von ihnen als von unbekannten Hyalinzellen. Russel und anfangs auch Hansemann glaubten Parasiten vor sich zu haben und es fehlte nicht, besonders in England, an Enthusiasten, welche in diesen Körpern die sehnlichst erwarteten Tumorerreger gefunden zu haben glaubten. Jeder Versuch, eine Isolierung oder ein Züchten auf Nährböden zu erreichen, schlug gänzlich fehl und setzte allen Hoffnungen ein schnelles Ende.

Das tinktorielle Verhalten der H. K. ist so auffallend, daß man sich wundern muß, wie sie vor Russel so vielen Beobachtern entgehen konnten. Sie besitzen eine ausgesprochene Affinität zu sauren Anilinfarben, verhalten sich aber völlig reaktionslos bei Kernfärbung; Eosin färbt sie leuchtend rot, das Van Gieson'sche Gemisch intensiv braungelb, Jod strohgelb, und mit der Gram-Weigert'schen Gentianafärbung werden sie tief blauschwarz. Diese Specialfärbungen, zu denen auch die Russel'sche Methode gehört, welche die H. K. rot und die Kerne der übrigen Zellen grün färbt, lassen sie sehr markant vor dem übrigen Gewebe hervortreten und haben mir besonders unter Zuhilfenahme der Oelimmersion das Studium der H. K. sehr erleichtert.

Ganz auffallend ist das häufige Vorkommen dieser Zellen in Polypen, und es ist nicht klar, was gerade hier ihre Existenz so sehr begünstigt. Sie sind nicht nur in Magenpolypen vorhanden, wie Hansemann behauptet, auch die Darmpolypen weisen sie, wenn auch nicht in so großer Zahl auf.

Nicht so massig sehen wir sie in Carcinomen, und zwar scheint hier wieder das Magencarcinom mehr bevorzugt zu werden, als das Darmcarcinom. Von anderer Seite wurden die H. K. im Magen sowohl in Ulcusnarben, bei chronischen atrophierenden Schleimhautkatarrhen, als auch bei perniciöser Anämie gefunden, aber nicht annähernd in solcher Zahl, wie bei den Polypen. Wenn ihr Vorkommen auch in der normalen Schleimhaut des Magens behauptet wird, ich konnte sie jedenfalls dort niemals nachweisen.

Die Submucosa bildet zwar im Allgemeinen für die H. K. eine Grenze, die sie nicht überschreiten. Im Gefolge von wuchernden Carcinomdrüsen traf ich sie selbst tief in der Muscularis an. Der Lieblingssitz ist aber die Höhe des Polypen; gerade an der äußer-

sten Oberfläche drängen sie sich zu dichten Haufen zusammen. Und wenn andererseits hyaline Zellen häufig sich im Stuhl finden, so muß man annehmen, daß die H. K. schließlich nach dem Darmlumen hin ausgestoßen werden.

Im Tumor selbst verteilen sie sich zunächst auf das Zwischengewebe -- und das ist überaus die Regel — und zweitens auf den drüsigen Teil. Letzteres wird zwar in Abrede gestellt (Hansemann), ich fand sie aber, wenn auch selten, intraepithelial gelagert. Es ist kein Grund vorhanden, wegen der verschiedenen Lokalisation die H. K. in intraglanduläre und stromatogene zu scheiden; denn schließlich stellen sie doch denselben Endeffekt dar, wenn auch aus verschiedenen Gewebsarten hervorgegangen.

Hauptsächlich beschäftigen uns die periglandulär gelagerten Hyalinkugeln. Es giebt wohl kein Gewebe im Polypen, das man nicht als die Stätte der Bildung dieser Körper angesehen hat: Bindegewebe, Muskelfasern, Leukocyten und deren Granula, rote Blutkörperchen, Thromben, Gefäßwände und Mastzellen. Einige sehen in ihnen sogar Sekretionsprodukte der Tumorzellen. Nach den zahlreichen Befunden, wie ich sie bei Polypen und Carcinomen im Magen und im Darm erhoben habe, habe ich die Ueberzeugung gewonnen, daß nur das Bindegewebe die Hyalinkugeln bildet, und daß sowohl das fertige Bindegewebe als auch das werdende daran beteiligt ist. Die kernarmen Bindegewebsfibrillen degenerieren gewöhnlich in langen Bündeln und auf weite Strecken hin. Im Eosinpräparat treten sie als intensiv rot glänzende Stränge hervor, die sich stellenweise wie zarte Glasfäden vollständig homogen zwischen die Drüsen drängen, oft nur als ganz vereinzelte Fibrillen die Grenzen zwischen zwei Drüsen bildend. Kerne sind nicht mehr vorhanden. Diese homogenen Stränge können sich an ihren Rändern einkerben und in der weiteren Entwicklung in unendlich viele, verschieden große, runde und eckige Körperchen zerfallen. Bei Anwendung der Gram-Methode ohne nachfolgende Gegenfärbung sehen wir diese Kügelchen oft, als feinste Stäubchen sich wie eine zarte blaue Milchstraße zwischen den farblosen Drüsen als periglanduläres Netz sich hinziehen.

Das unfertige, kernreiche, wuchernde Bindegewebe, die Fibroblasten, liefern zum weitaus größten Teil die Hyalinkugeln. Ihr Protoplasma quillt bedeutend auf und erreicht so Epithelgröße; dabei wird der Kern an die Oberfläche geschwemmt und man spricht mit Recht von einem kapuzenförmigen Aufsitzen des Kerns. Die Zelle

wird weiterhin eigentümlich glasig und homogen, beginnt sich intensiv mit Eosin zu färben, wobei der Kern oft genug im Protoplasma aufgeht oder zu einem dunklen Klumpen schrumpft. Das ganze Zellgebilde mit seinen scharfen Konturen macht den Eindruck eines erstarrten Fetttropfens. Es besteht eine große Neigung der einzelnen Kugeln zur Konfluenz, und so erklärt sich ihr morulaartiges granuliertes Aussehen. Andererseits können sie auch das gegenteilige Verhalten zeigen und in kleine und kleinste Kügelchen zerfallen, welche traubenartig wie Staphylokokken angeordnet sind. Es kann bei sehr dichtem Zusammenliegen vorkommen, daß die Hyalinkugeln sich gegenseitig abplatten.

Die in den Drüsen selbst gelegenen Hyalinkugeln sind äußerst spärlich, erreichen keine erhebliche Größe und finden sich im Protoplasma des Epithels, dem sie ein granulaähnliches Aussehen verleihen. Sie können nach den Drüsenlumen hin ausgestoßen werden.

Was nun diese weitgehende Bildung hyaliner Körper auslöst, ist nicht recht klar. Viele glauben die Cirkulations- und Ernährungsstörungen im Tumor verantwortlich machen zu können oder eine sogenannte „Alteration der Blutbeschaffenheit“ als Ursache annehmen zu dürfen. Ich meine, die Kompression des Bindegewebes durch die wuchernden Drüsen und die hierdurch bedingte Druckatrophie trägt eine große Schuld dabei. Möglich, daß die hyaline Degeneration des Gewebes sich unter dem Einfluß des krankhaften Stoffwechsels des Tumors vollzieht, einer Art inneren Sekretion, und als Ausdruck einer lokalen Gewebskachexie aufgefaßt werden kann.

Irgend eine pathognomonische Bedeutung kommt den Hyalinkugeln nicht zu. Eine zusammenfassende Untersuchung giebt Klien[1]).

Ueberblicken wir noch einmal die verschiedenen Polypen des letzten Falles, so finden wir, daß drei verschiedene Tumorarten, richtiger Tumorstadien sich unterscheiden lassen. Erstens gutartige rein adenomatöse Polypen, zweitens Polypen im Uebergangsstadium zum Carcinom, drittens weit fortgeschrittene Carcinome.

In welchem zeitlichen Verhältnis stehen nun die einzelnen Tumoren zu einander? Hansemann meinte, die in der Umgebung von Carcinomen vorkommenden Polypen seien durchweg als Folge des Wucherungsreizes der Carcinome oder bei Ulcerationen als Folge des durch Bakterien bedingten chronischen Reizes aufzufassen. Im vorliegenden Fall häufen sich allerdings an der einen Stelle im

1) Ziegler's Beiträge Bd. XI.

Rectum die Tumoren in der unmittelbaren Nähe des Carcinoms; das beweist aber garnichts, denn wenn ein Carcinom vermöge seiner Reizwirkung die Schleimhaut zur Wucherung anregt, dann können nur Gebilde entstehen, die in die Klasse der entzündlichen Hyperplasie fallen. Hier sind aber alle Tumoren gemäß der vorhin erfolgten Definition reine Neoplasmen. Ferner stehen von den vier makroskopisch sich schon als Carcinome erweisenden Tumoren zwei ganz vereinzelt da, und haben keinen Kranz von Polypen um sich; daß etwa schon von den mikroskopisch eben diagnosticierbaren Carcinomen ebenfalls eine Reizwirkung ausgehen sollte, auf die die Schleimhaut mit einer so erheblichen Polypenbildung reagierte, wird wohl kaum jemand annehmen.

Und daß der im Colon ascendens isoliert dastehende Polyp und das Tumorenkonglomerat im Colon descendens ihre Existenz nicht einem Carcinom zu verdanken haben, welches so fern von ihnen liegt, daß eine Reizwirkung absolut auszuschließen ist, ist einleuchtend.

Aber die Polypen sind nicht nur als selbständige Gebilde aufgewachsen, sie sind auch zeitlich den Carcinomen vorausgeeilt, d. h. der Polyp bildet das primäre, das Carcinom das sekundäre Stadium. Denn selbst das jetzt schon weit fortgeschrittene ulcerierende Carcinom hat sein malignes Uebergangsstadium und sein adenomatöses Vorstadium ebenso sicher durchgemacht, wie wir bei anderen Tumoren diesen Entwicklungsgang eben beobachten können. Hauser meint, man müsse zur strikten Beweisführung dieser Behauptung die Tumoren zu verschiedenen Zeiten untersuchen können, um ihre einzelnen Entwicklungsstadien zu studieren. Ich bin nun in der außerordentlich glücklichen Lage, einen Fall hier anführen zu können, dessen einzelne Entwicklungsphasen man gewissermaßen unter den Augen beobachten konnte. Ich lasse ihn aber erst am Schlusse meiner Ausführungen im dritten Teil dieser Arbeit folgen.

Es heißt im Allgemeinen zwar, in ein und demselben Organsystem komme eine maligne Tumoranlage nur solitär vor; und hier hätten wir aber im Darm multiple Carcinome. Da hat es nicht an Zweiflern gefehlt, welche meinten, diese Carcinome seien alle metastatisch von einem einzigen primären Herde inficiert. Dem ist aber nicht so; jedes Carcinom im vorliegenden Fall hat sich primär aus sich selbst heraus entwickelt; sie genügen zwar nicht allen Anforderungen, welche Billroth an die Existenz primärer multipler Carcinome knüpft; denn die werden allgemein als viel zu streng angesehen. Aber das

Haupterkennungszeichen können sie für sich in Anspruch nehmen: die histogenetische Herleitung jedes einzelnen Carcinoms von seinem Mutterboden. Ich habe bei der mikroskopischen Erklärung darauf hingewiesen, wie die allmählich fortschreitende Anaplasie der Einzelzelle und die Atypie der Drüsenwucherung in jedem einzelnen Falle das Carcinom vorbereitet, und wie schließlich dem Polypen angehörende Drüsen kontinuierlich, spontan den Einbruch ins Bindegewebe bewerkstelligen, ohne daß von einer Metastasierung abgeschnürter Zellen in tiefere Schichten die Rede wäre. Und da die dem Carcinom nahe stehenden Polypen in ihrem Verhalten keinen Unterschied gegenüber den ferner liegenden aufweisen, muß man für beide Arten denselben Entwicklungsvorgang gelten lassen. Wäre eine Metastasierung vom Primärcarcinom auf so weite Strecken erfolgt, müßte man verlangen, daß in der dazwischen liegenden Schleimhaut sich hier und dort, wenn auch nur vereinzelte Tumorzellen finden, welche eben gerade die Straßen der Lymphbahnen passieren, um an ihr Endziel zu gelangen. Statt dessen begegnet man überall in der Schleimhaut normalen Verhältnissen.

Die Frage der Implantation ist ebenfalls wegen der Lage und Anordnung der Tumoren mit Sicherheit auszuschließen.

Es traf sich günstig, daß ich gerade zur selben Zeit zwei Fälle nebenher beobachten konnte, an denen sich das gegenteilige Verhalten in schönster Weise demonstrieren läßt, nämlich wie sich auf einem gutartigen Polypen ein Carcinom metastatisch etabliert.

Aus dem pathologischen Institut zu Breslau.

Es handelt sich wieder um eine Darmpolyposis bei einem 19j. Mann. 10 cm oberhalb des Anus ebenfalls ein ulceriertes ringförmiges Carcinom. Im ganzen Dickdarm zahlreiche Polypen bis zu 6 und 8 cm Länge. Unmittelbar oberhalb des Tumors häufen sie sich, ebenso unterhalb des Tumors dicht am Anus. Ein Teil der Polypen zeigt auch hier wieder dasselbe gutartige Verhalten, wie wir es wiederholt kennen lernten: ein anderer hielt sich nicht mehr im Rahmen des Physiologischen, sondern begann in der vorher geschilderten Weise den Weg der Malignität zu betreten. Nur die Polypen in der unmittelbaren Nähe des Carcinoms zeigten ein grundverschiedenes Verhalten. Der Kuppe des Tumors sieht man nichts von den Vorgängen an, welche sich an der Basis und im Stiel selbst abspielen. Hier war die Submucosa und zum Teil auch die Muscularis aufgefasert und durchwuchert von hochgradig anaplastischen Carcinomzellen, die eine schlecht gelungene Drüsenimitation anstrebten. Und von diesem submucös gelagerten Carcinomknoten schieben sich einige Zellzüge in den Stiel des Polypen vor. Diese Bilder werden in ihrer Deut-

lichkeit noch dadurch gefördert, daß die Tumorzellen, entsprechend dem gallertig entarteten Stammtumor, eine bläulich glasige Farbe annahmen und so überall sich deutlich von den hinsichtlich ihrer Differenzierung sie weit überragenden Zellen des Polypen markierten. Bei anderen Tumoren ist diese metastatische Wucherung bereits so weit gediehen, daß die Carcinomzellen die Adenomdrüsen erheblich komprimieren, schließlich in sie eindringen und sich an Stelle des dem Polypen angehörigen Drüsenepithels setzen. So sind einige Polypen vollständig in einen Carcinomknoten umgewandelt, und nur vereinzelte Drüsen, welche sich aus dem gallertigen Chaos herübergerettet haben, zeugen von der früheren adenomatösen Existenz des Polypen. Oft beobachtete ich von oben her ein Vordringen der Adenomdrüsen ins Bindegewebe und von der Basis her ein Anrücken der metastatischen Carcinomzellen. Dann hatten wir den eigenartigen Befund, an einem Tumor zwei verschiedene Carcinomanlagen zu beobachten: die primäre, welche von der Spitze her eindringt, die sekundäre, die sich von unten nach oben verbreitet.

Ein großer Magenpolyp in der Nähe eines sehr ausgedehnten infiltrierenden Carcinoms ergab dieselben Bilder.

Es ist doch nur zu natürlich, daß eine Carcinommetastase, welche von fern herkommt, den Polypen von unten nach oben durchwuchert; wundern müßte man sich, wenn sie sich an der Spitze des Polypen dicht neben den Drüsen etablierte und die ganze Strecke des zurückgelegten Weges, die Submucosa und den Stiel, verschonte.

Der Unterschied im Wachstum und der Ausbreitung einer primären und sekundären Carcinomanlage in einem dieser Polypen ist so eklatant, daß sich jede weitere Beweisführung erübrigt.

Die Neigung der Polypen zu carcinomatöser Degeneration ist außerordentlich groß; und darin besteht die Hauptgefahr, welche sie für ihren Träger bilden. Es ist keinesfalls zu hoch gegriffen, wenn man 50—60% aller Fälle von Polyposis die Fähigkeit zuschreibt, aus ihren Reihen Carcinome zu bilden. Diese Häufigkeit in der Kombination beider Geschwulstarten hat verschiedene veranlaßt, Polypen durchweg als Carcinome im adenomatösen Vorstadium anzusprechen, resp. in Carcinomen maligne Polypen zu erblicken. Diese Anschauung geht zu weit. Wo sollte man sonst jene Fälle einreihen, bei denen Polypen bis ins hohe Alter sich absolut benign erhalten haben. Es ist zwar sicher anzunehmen, daß die Mehrzahl aller Magendarmcarcinome in ihrer frühesten Entwicklung einmal Adenome waren, aber wir können mit unseren heutigen Mitteln einem Adenom absolut nicht ansehen, ob überhaupt und wann es

zum Carcinom sich umwandelt. Auch Alter und Größe der Neubildung geben uns keinen untrüglichen Anhaltspunkt. Genau so wenig wie wir umgekehrt von einem fortgeschrittenen medullären Krebs sagen können, daß er sicher ein glanduläres Stadium durchgemacht hat.

Im Anschluß an die hier niedergelegten Fälle ist es geboten, in kritischer Zusammenstellung alle bisher aufgestellten Theorien, die zur Klärung der wichtigen Frage von der Genese der Carcinome dienen, zu erörtern.

Zur Orientierung gebe ich zunächst eine Uebersicht über die Entwicklung und den Wandel aller hierher gehörigen Hypothesen, welche das Problem zu lösen versuchen. Virchow gab 1855 seine Theorie über die Carcinomhistogenese heraus. Er definierte das Carcinom als „eine Bildung pathologischer Epithelien, welche ausschließlich aus einer Wucherung des Bindegewebskörpers hervorgeht, aus jenen indifferenten Granulationszellen; die epithelialen Elemente der Carcinome und Kankroide haben in allen Fällen immer nur diese Art der Entstehung". Diese ursprüngliche Lehre Virchow's von der metaplastischen Entwickelung des Carcinoms, resp. von der Fähigkeit des Bindegewebes oder der Granulationszellen, sich in Epithelien umzuwandeln, um als epitheliale Neubildung fortzuwuchern, hat er die längste Zeit beibehalten und noch 1888 bezeichnete er die Frage vom epithelialen Ursprung der Carcinomzelle als „mindestens unentschieden". Im schroffen Gegensatz dazu stellte sich Thiersch in seiner 1865 erschienenen Arbeit über das Carcinom der äußeren Haut und Schleimhaut, worin er klarlegte, daß diese Epithelneubildung von dem präexistierenden Epithel ausgegangen sei, vollständig unabhängig vom Bindegewebe oder den tieferen Schichten. Er fand an Waldeyer einen mächtigen Fürsprecher seiner Anschauung, die dieser nicht nur in dem einen Falle bestätigte, sondern vor allen auf die übrigen Carcinome ausdehnte, gleichgültig ob sie in den verschiedenen Drüsen oder in Cylinderepithel tragenden Organen entstanden sind. Es ist sein Verdienst, immer wieder mit Nachdruck betont zu haben, daß ein Carcinom nur da sich entwickeln kann, wo echte epitheliale Bildungen entweder bereits vorhanden sind, oder erst sekundär durch direkte Propagation der Epithelzellen verpflanzt sind. Diese von Thiersch-Waldeyer ausgegebene Parole fand schnelle Anerkennung und Verbreitung, weil sie die Vorstellung von der Carcinomgenese dem

Verständnis viel näher brachte als Virchow's metaplastische Theorie. Sie ist bis auf den heutigen Tag unverändert und uneingeschränkt anerkannt.

In jener Zeit trat auch Cohnheim mit seiner geistreichen Theorie von der embryonalen Zellversprengung als dem hauptätiologischen Momente für die Entstehung des Carcinom hervor. Neben der parasitären Frage, welche seit jeher begeisterte Anhänger und Forscher zu interessieren wußte, kommen für die heutige Zeit zwei verschiedene Aufklärungsmodi in Betracht, welche sich an die beiden Namen Hauser und Ribbert knüpfen.

Hauser prägte den Begriff von der primären Metamorphose des Epithels; Ribbert baute die alte Conheim'sche Lehre unter Modifikationen in seiner Weise dahin aus, daß nicht nur embryonale Versprengungen, sondern vor allem postfötale Zellisolierungen und Abschnürungen im primär umgewandelten Bindegewebe den Grundstein für das Carcinom bildeten.

Ich wende mich zunächst bei der Betrachtung der formativen Genese des Carcinoms der von Hauser proklamierten Zellatypie zu.

Auf die mannigfachen Veränderungen, denen die Zelle eines gutartigen Tumors bei dessen maligner Degeneration stets unterworfen ist, habe ich bei den einzelnen mikroskopischen Beschreibungen hingewiesen. Denn in der That unterscheiden sich die Zellen des Carcinoms als solche, und in ihrem Verhalten zueinander von dem normalen Typus so sehr, daß man sie auf den ersten Blick als solche erkennen kann. Drei Merkmale sind es insbesondere, welche im Allgemeinen die Degeneration der Epithelzelle ausmachen:

I. Der Verlust der physiologischen Funktion (das Verschwinden der Becherzellen).

II. Die polymorphe Umwandlung.

III. Die Mehrschichtigkeit und Anordnung zu soliden Haufen

Bevor man einer Zelle noch irgend welche äußere grobe Veränderungen ansieht, verringert sich die normale Schleimhautsekretion bis sie völlig sistiert. Die Fähigkeit, Becherzellen zu bilden, verliert das Darmepithel des Carcinoms für alle Zeiten. Wenn auch vereinzelte Partien im Darmcarcinom Schleim producieren und der Gallertkrebs seine gallertigen Massen absondert, diese Sekrete kommen dem normalen in keiner Weise nahe. Qualitativ sind sie durchaus verschieden und quantitativ entsteht eine solche Ueberproduktion, daß nicht nur die producierende Zelle selbst, sondern ganze Gewebsabschnitte einfach überschwemmt und zu Grunde ge-

richtet werden. Produciert die normale Darmzelle in ihrem Schleim ein das Leben erhaltendes Sekret, von der Darmcarcinomzelle gehen nur schädliche, Kachexie erzeugende und den Organismus schließlich zu Grunde richtende Gifte aus.

Es folgt im weiteren Verlauf die Polymorphie: das Epithel verliert seine regelmäßige Gestalt und die einheitliche Größe. Sehr schmale und lange Zellen wechseln ab mit platten, kugeligen und polygonal geformten. Gleichzeitig erleidet der Kern seine Veränderung. Er wird entsprechend der Form des Zellleibes länglich-oval oder klumpig und eckig; er verläßt den ihm angewiesenen Platz an der Basis der Zelle und kommt gewöhnlich in die Mitte zu liegen. Der Chromatinreichtum des sonst klaren und durchsichtigen Protoplasmas steigert sich, und es resultiert eine dunklere Tinktion der ganzen Zelle. Die zwar allgemein anerkannten Veränderungsvorgänge im Epithel haben eine ganz verschiedene Deutung erfahren. Hauser baut auf dieser Zellbeschaffenheit — er nennt sie die neue Zellrasse — die ganze Carcinomentwicklung auf; er hält sie für die primäre Umwandlung im werdenden Carcinom und unerläßlich für das maligne Wachstum der Tumorzellen. Ribbert und mit ihm insbesondere sein Schüler Borrmann bestreiten mit aller Energie, daß diese von ihm mit Rückbildung bezeichneten Vorgänge primär sich entwickeln; er hält sie vielmehr für sekundär, entstanden im Laufe des fortgeschrittenen Wachstums des fertigen Carcinoms. Und dann seien ganz andere Momente für die Entdifferenzierung verantwortlich zu machen; nämlich die von der Norm abweichenden Existenzbedingungen im Tumor, welche die Zellen zu anderem Wachstum zwingen; Druck und Kompression von innen durch die zahllos wuchernden Epithelien selbst und durch einschnürendes Bindegewebe von außen, seien die Hauptfaktoren; bei Beginn der Neubildung vermißt Ribbert diese Umwandlung stets.

Es ist nicht zu bezweifeln, daß die Degeneration der Zellen mit dem weiteren Wachstum des Carcinoms zunimmt, und zwar nicht allein aus den Gründen, welche Ribbert selbst oben angeführt hat, sondern schon deswegen, weil bei dem rapiden Wachstum des Tumors die Zellen gar nicht die Zeit finden, sich zu einer gewissen Höhe zu entwickeln, und wegen der überaus flüchtig und oberflächlich ausgeführten Karyokinese. Wenn Ribbert sagt, daß atypisch veränderte Epithelien sich nie in jungen Carcinomen vorfänden, so muß ich dem gegenüber aufmerksam machen, daß wir schon bei noch durchaus gutartigen Adenomen eine hochgradige Zellanaplasie

vorfanden; wo allerdings die stille Ueberzeugung bestand, hier bereitet sich ein Tumor mit einer fortschreitenden Zelldegeneration vor, um für den Einfall in nachbarliches Gewebe mit seiner stärksten Waffe, der degenerierten Carcinomzelle, gerüstet zu sein.

Nach dieser Vorbereitung gewissermaßen bedarf es nur noch eines kleinen Schrittes weiter in der Entwicklung, um durch Ueberschreitung der normalen Grenze für uns mikroskopisch als Carcinom manifest zu werden.

Mit allem Recht bezeichnen wir diese beschriebenen Vorgänge des Epithels als seine maligne Degeneration, ein Wort, das Ribbert stets mit einem „Horribile dictu“ begleitet. Er hält es für einen Widerspruch, bei einer Zelle von Degeneration zu reden, welche so erhöhte Lebensfunktionen an den Tag legt, wie das Carcinomepithel. Da wir aber wissen, daß die sich umwandelnde Tumorzelle einst ebenso hoch differenziert war, wie jede andere Epithelzelle des Darms, so müssen wir jene in dem Stadium, in dem sie sich in regressivem Sinne verändert unter Verlust aller sie hoch differenzierenden Eigenschaften, als unter das Niveau des Normalen gesunken, also als degeneriert betrachten. Der Begriff der Zelldegeneration erleidet trotz der gesteigerten Wachstumssteigerung der Zelle absolut keine Einschränkung.

Man kann Ribbert voll und ganz beipflichten, daß im Zellleben ein Protoplasmateilchen auf das Verhalten des anderen angewiesen ist. Gewiß halten sich im normalen Leben die einzelnen Protoplasmateile genau die Wage, so daß keines von ihnen überwiegt und das andere überwuchert; aber hier unter so hochgradig pathologischen Verhältnissen tritt eine gänzliche Verschiebung der einzelnen Moleküle derart ein, daß das eine oder andere das Uebergewicht erhält.

Die Tochterzelle einer bereits degenerierten Mutterzelle hat natürlich keine Umwandlung mehr zu bestehen.

Je weiter die Differenzierung der Tumorzelle fortschreitet, ein desto schnelleres und diffuseres Wachstum resultiert für das Carcinom. Geschwülste mit relativ hoch differenzierten Zellen sind viel gutartiger; den besten Beweis dafür bietet uns das später zu erwähnende Adenoma malignum.

Parallel mit der Zelldegeneration geht eine Umwandlung der Drüsen in der Weise einher, wie wir das mannigfach schon gesehen haben; es beginnt eine blindsackartige Ausstülpung und ein sprossendes Wachstum in der Richtung des geringsten Widerstan-

des unter gleichzeitiger Einschmelzung des trennenden Bindegewebes.

So sehr uns auch die Beobachtung der fortschreitenden Zellanaplasie in der Lehre vom Carcinomwachstum fördert, sie kann uns doch nicht erklären, was diese degenerierten Zellen eigentlich befähigt, destruierend vorzudringen; weshalb ein bisher gutartiger Polyp ein malignes Wachstum beginnt.

Der Gedanke, das Bindegewebe ebne dem Epithel den Weg, liegt nahe; er ist nicht neu, und so finden wir schon bei Thiersch die Ansicht ausgesprochen, die Carcinomentwicklung beruhe nicht so sehr auf einem Proliferationsübergewicht des Epithels als vielmehr auf der senilen Veränderung des Bindegewebes im Sinne einer Atrophie und einer Herabsetzung der physiologischen Widerstandskraft. Er sieht darin ein analoges Verhalten, wie das Welkwerden der Haut bei alten Leuten und die mangelhafte Wundheilung infolge schlechter Narbenbildung.

Dagegen läßt sich aber doch mancherlei einwenden. Zunächst machen wir doch die Beobachtung, daß das Carcinom in der Mehrzahl der Fälle nicht in das hohe Lebensalter fällt, wo von einem Welkwerden der Haut bereits die Rede sein kann; ganz zu schweigen von den Carcinomen, welche in jungen Lebensjahren auftreten, und von denen wir wissen, daß sie wegen ihres uneingeschränkten Wachstums als besonders malign zu gelten haben. Andererseits denke man an die Schwierigkeit der Epithelneubildung bei Ueberdecken von granulierenden Flächen, die bei alten Leuten bedeutend größer ist, als die einfache gewöhnlich glatt verlaufende bindegewebige Vernarbung einer Wunde.

Daß sich vielmehr das Bindegewebe noch seine volle Lebenskraft im Carcinom bewahrt hat, zeigt uns die oft recht erhebliche Reaktions- und Regenerationskraft, die Bildung von einfachem Granulationsgewebe bis hinauf zum ausgesprochensten Scirrhus. Und es trifft keinesfalls zu, daß gerade die letztere Carcinomart bei alten Leuten eine Ausnahme bildet.

Ribbert, welcher der Bindegewebswucherung bei der Carcinomhistogenese eine große Bedeutung zuschreibt, und sie seiner ganzen Theorie zu Grunde legt, weist nun gerade auf das der Atrophie entgegengesetzte Verhalten des Stromas hin, nämlich auf seine Wucherungsfähigkeit, die er bei keinem beginnenden Carcinom vermißt. „Stets gehe dem Einwachsen des Epithels eine Umgestaltung des Bindegewebes voraus“; mit anderen Worten gesagt, primär ist die Veränderung des Bindegewebes und daraus erst re-

sultiert sekundär das Eindringen der Epithelzelle.

Eine Bindegewebswucherung läßt sich zwar in vielen Fällen beim Carcinom nicht leugnen, aber bei ganz jungen Carcinomen ist sie, wenn sie nicht gar fehlt, doch so gering, daß man ihr wirklich nicht die primäre, das Carcinomwachstum bedingende Rolle beimessen kann. Bei weiter fortgeschrittenen Fällen erst wird auch sie intensiver; aber hier braucht sie nicht mehr auslösend zu wirken, denn die Epithelwucherung ist längst in vollstem Gange. In allen diesen Fällen ist eine Bindegewebsumwandlung vielmehr sekundär, als Reaktion der Epithelwucherung aufzufassen. Man braucht nicht erst den unsicheren Begriff der vom Carcinom ausgehenden Toxinbildung herbeizuziehen, um sich die entzündlichen Vorgänge im Stroma zu erklären; hier handelt es sich um einen Existenzkampf, der geführt wird zwischen aktiv vordringenden Epithelmassen und passiv bedrängter Stützsubstanz. Ganz natürlich, daß diese alle ihr zur Verfügung stehenden Mittel aufbietet, um gegen die Gefahr anzukämpfen. Leider ist das eine Verteidigung mit ganz unzulänglichen Mitteln, denn gerade der Saftreichtum und die Zellanhäufung bedingen ein Auseinanderdrängen der Gewebsfasern und öffnen so den wuchernden Tumorzellen Thür und Thor. Daher die große Gefahr, die von dem weichen, äußerst bösartigen Carcinoma medullare, dem Markschwamm, ausgeht!

Ribbert stellte sich das Wachstum des Carcinoms auf Grund der zelligen Bindegewebsumwandlung so vor, daß das sprossende Bindegewebe in die Drüse hineinwächst, das Epithel auseinanderdrängt und durch eine Abschnürung und Isolierung vom übrigen Zellkomplex ihm gewissermaßen als lokale Metastase ein selbständiges Wachstum ermöglicht. Veranlaßt wurde er zu dieser Anschauung durch mikroskopische Bilder, bei denen sich Epithelinseln mitten im Stroma fanden, scheinbar ohne jeden Zusammenhang mit der Ausgangsdrüse. Während Borrmann noch heute diesen anfänglichen Standpunkt seines Lehrers vertritt, mußte Ribbert sich überzeugen, daß er jene Befunde falsch gedeutet hatte, da sich an Serienschnitten stets ein Zusammenhang jener anscheinend isoliert dastehenden Zellhaufen mit dem Haupttumor nachweisen ließ. Er modificierte seine Lehre und vertritt heute den Standpunkt, daß die primäre zellige Umwandlung des Bindegewebes Epithelzellen nicht zu isolieren vermag, sondern nur auslösend auf das Wachstum des Epithels wirke und seine Sprossung veranlasse, die schließlich so weit geht, daß das Epithel die Verbindung mit seinen Ur-

sprungselementen verliert und sich auf diese Weise selbst ausschaltet.

In welcher Weise man sich aber die das Wachstum der Epithelzelle auslösende Fähigkeit des Bindegewebes vorzustellen hat, darüber giebt er keinerlei Aufklärung. Eigentlich hat er damit der von ihm begründeten Theorie den Boden entzogen; denn wenn er auch immer wieder die primäre Bindegewebswucherung betont, er giebt doch ein mehr oder weniger selbständiges Vordringen des Epithels in das gewissermaßen vorerst präparierte Nachbargewebe zu. Und damit nähert er sich einen bedeutenden Schritt der allgemein gültigen Anschauung, das Epithel wuchere aktiv und spontan und reize das Bindegewebe zu entzündlicher Reaktion.

Daß das Bindegewebe die anatomische Qualität des Carcinoms in seinen weiteren Stadien bedingt, ob alveolär, ob medullär oder scirrhös ist bekannt.

Neben der schon erwähnten Ansicht von einer das Bindegewebe schädigenden Toxinproduktion der Carcinomzelle sei noch der Anschauung von Ehrlich gedacht, welcher der Tumorzelle eine größere Avidität als der Normalzelle zuschreibt, vermöge deren sich mit der erhöhten Nahrungszufuhr auch die Lebensenergie steigere.

Der Gedanke von der primären Bedeutung des Bindegewebes, das über Gut- oder Bösartigkeit einer Geschwulst zu entscheiden haben soll, findet an den thatsächlichen Befunden eine zu geringe Stütze, als daß er sich allgemeine Anerkennung verschaffen könnte. Thatsächlich werden oft genug die mikroskopischen Veränderungen im entstehenden Carcinom von Manchen mehr subjektiv gedeutet, als mit voller Objektivität beurteilt.

Andererseits scheint mir die Selbständigkeit, welche Hauser der Tumorzelle überläßt, insofern zu weit bemessen, als ihr nicht die volle Willensfreiheit über ihr späteres Geschick zusteht, sie vielmehr von einem höheren Willen, nämlich ihrer kongenitalen Bestimmung, regiert wird und demgemäß ihr späteres Wachstum einzurichten hat.

Ich möchte mir den Vorgang der Carcinomentstehung im Magen und Darm auf Grund der Cohnheim'schen Theorie folgendermaßen vorstellen: (es wird sich dabei nicht vermeiden lassen, daß schon bei der Aetiologie der Polypen Gesagtes wiederholt wird):

Zur Zeit, da die noch ungeordneten Entodermzellen sich regelmäßig einzuordnen beginnen, kann es vorkommen, daß die eine oder

andere Zelle nicht ihren rechtmäßigen Platz findet, oder als überschüssiges Keimmaterial abseits zu liegen kommt, oder daß durch komplicierende Wachstumsvorgänge wie Windungen, Krümmungen und Drehungen des Darms eine von den noch locker gefügten Zellen aus ihrer Front verdrängt wird, und auf diese Weise für den weiteren Aufbau als isoliert nicht mehr in Betracht kommt. Stellen wir uns vor, diese Zellgattung komme unterhalb der normalen Zellreihe zu liegen, etwa nach dem Muster der Epithelnester im Ureter. Gegen Abschluß der Entwicklung des Organismus geht, einem elektrischen Strome vergleichbar, der regulative Einfluß von einem Centrum aus durch die Reihen aller normal gefügten Zellen, setzt dem embryonalen Wachstum ein Ende und verhindert so ein unbegrenztes Weiterwachsen. Epithel und Stroma halten sich im Darm fortan das Gleichgewicht. Nur jene isolierten und abgedrängten Zellen haben keinen oder nur einen geringen Anteil an der Gesamtregulierung, je nach der Hochgradigkeit der Ausschaltung und der Lagebeziehung zu normalen Zellen. Dieser Komplex ohne Leitungsverbindung mit der Hauptregulierung ist sich also selbst überlassen; sein Wachstum wird nicht von dem Centrum aus moderiert. Er enthält die zu schrankenlosem Carcinomwachstum prädestinierten Zellen. Nutzt diese Anlage ihre Disposition aus — sie braucht es absolut nicht in allen Fällen zu thun — dann wächst sie weiter, ungehindert gleichsam als Fortsetzung ihres embryonalen Wachstums, welches deswegen gefährlich ist, weil das umschließende Bindegewebe sich nicht in dem Maße beteiligen kann, daß es die Zellwucherung eindämmt. Eine andere Klasse von ebenfalls isolierten Zellen, die nicht gar so weit abliegen und vielleicht noch durch Vermittelung von normalen Zellen vom Wachstumsregulator in gewissem Grade beeinflußt werden, kann ebenfalls zu wuchern beginnen; aber das Wachstum wird nicht so regellos, es breitet sich noch innerhalb der normalen Grenzen aus, weil das Epithel der Hauptleitung noch in gewissem Sinne untersteht und nicht uneingeschränkte Selbstherrschaft besitzt, wie die Carcinomzelle. So bildet sich das gutartige Adenom. Möglich, daß die Zellen mit dem fortschreitenden Wachstum und bei der wachsenden Degeneration den Zusammenhang mit dem übrigen Komplex mehr und mehr verlieren, sich von der physiologischen Hemmung zu befreien wissen und malign weiter wuchern können. Dann entwickelt sich aus dem Adenom das Adenocarcinom.

In vielen Fällen mögen selbst versprengte Zellen als reaktions-

loses, unverbrauchtes Material in der Darmwand zeitlebens liegen, ohne daß sie für uns erkennbar sind.

In je früherer Zeit des Fötallebens ein solcher Epithelkomplex versprengt wird, um so mehr ausgeprägt ist in ihm die embryonale Wucherungsenergie. Je später die Isolierung erfolgt und je höher dieses Gewebe bereits differenziert ist, um so geringer ist die Tendenz zu wuchern, so daß ganze abgesprengte fertige Organe recht selten die Histogenese für Geschwülste abgeben. Es gilt der Satz: je unreifer ein Gewebe, um so bösartiger die daraus entstehende Neubildung.

Was die abgesprengten Zellen zur Wucherung und zu neuem Wachstum veranlaßt, — also die kausale Genese — bleibt uns rätselhaft verschlossen.

Meist muß die Tumorzelle noch im weiteren Verlauf des Wachstums eine mehr oder weniger weitgehende Anaplasie durchmachen — je nach der Höhe ihrer Differenzierungsstufe — bis sie ihre spätere Gestalt der fertigen Carcinomzelle erreicht.

Zweifellos giebt es auch Carcinome, die sich sicher nicht aus fötalen Anlagen aufbauen; ich meine die Berufskrebse und alle die, welche einem chronischen Entzündungsreiz ihren Ursprung verdanken (Lupuscarcinome, Ulcuscarcinome, Paraffinkrebs u. s. w.); hier besteht nach dem Princip der Vis medicatrix naturae das Bestreben, jeden Hautdefekt zu überdecken. Das Epithel befindet sich in einem Zustand forcierter Regeneration. Jede Regeneration erfolgt aber nach Weigert im Ueberschuß. Die von Natur aus hoch differenzierten Zellen sind nicht mehr so hoch entwickelt; das Gewebe hat nicht mehr die Zeit, vollwertiges Zellmaterial zu liefern und schließlich, mit weiter fortschreitender Anaplasie, überschreitet das Epithel den Rahmen des Physiologischen und die maligne Wucherung ist eingeleitet.

Für die Darmcarcinome ist die Ableitung aus versprengten Keimen durchaus das Wahrscheinlichste, ebenso wie für die Polypen; denn die intestinalen Polypen gleichen in jeder Beziehung jenem einzigen außerhalb des Darmtraktus gelegenen, von dem vorher im ersten Teil die Rede war. Da dieser aber ohne jeden Zweifel aus embryonal verlagerten Keimen hervorgegangen ist, müssen also auch die im Darm gelegenen Polypen und mit ihnen die aus ihnen entstehenden Carcinome ihre Anlage in embryonalen Keimunregelmäßigkeiten finden.

III. Teil.

Polypöse Carcinome.

Wir haben uns jetzt mit einem weiteren Entwicklungsstadium des Polypen zu beschäftigen, mit dem sogenannten Adenoma malignum, das als Zwischenstufe vom Adenom zum Carcinoma alveolare überleitet. Diese Tumorbezeichnung hat trotz der Jugend ihres Bestehens mannigfache Deutungen erfahren. Es ist nicht zu verwundern, daß speciell von gynäkologischer Seite auf diese Tumoren hingewiesen wurde, da sie ja im Uterus am reinsten und in größter Ausdehnung vorkommen. Die Bezeichnung soll nach Angabe der einen von Gusserow, nach anderen von Schröder stammen. Jedenfalls wurde das Adenoma malignum damals als selbständige Tumorgruppe aufgefaßt, die mit dem Carcinom nichts gemeinsam hätte; es sei ein Adenom, das seine Grenze überschritten und ins Nachbargewebe gewachsen sei. Diese strenge Isolierung vom Carcinom kann nicht verwundern, angesichts der damaligen Anschauung vom Carcinom, welches gerade durch solide Zapfen am meisten charakterisiert war.

Zwei Fragen haben wir zu erörtern:

1. Giebt es überhaupt ein Adenoma malignum als selbständige Tumorspecies?
2. In welchem Verhältnis steht es zum Carcinom?

Hauser, Hansemann, Kaufmann u. A. leugnen von vornherein die selbständige Existenz des Adenoma malignum und ordnen es einfach dem Carcinom unter. Von gynäkologischer Seite besonders wird aber immer wieder dafür plädiert, das Adenoma malignum als selbständige Tumorarart vom Carcinom zu isolieren. Welchen Standpunkt der einzelne vertritt, hat sich nach den Anforderungen zu richten, welche man an den Bau des Adenoma malignum stellt. Jene, welche sehr kritisch scheiden, verlangen 1. destruierendes Wachstum; 2. streng gewahrten Drüsencharakter, welcher darin besteht, daß a) keine Mehrschichtigkeit des Epithels, b) keine Polymorphie, c) keine soliden Zapfen sich vorfinden.

Demgegenüber ist es merkwürdig, wenn Krukenberg gerade die Mehrschichtigkeit und Polymorphie des Drüsenepithels als typische Merkmale für das Adenoma malignum fordert.

Wenn es auch ganz und gar berechtigt ist, für eine als selbständig auftretende Tumorklasse möglichst präcise die Grenzen zu

stecken, in praxi läßt sich aber diese Begriffseinengung nur auf die seltensten Fälle anwenden. Es wird zwar angegeben, daß selbst ausgedehnte maligne Adenome nicht nur Einreihigkeit und Regelmäßigkeit des Epithels sich bewahrt haben, sondern noch Becher- resp. Labzellen besitzen und überhaupt keine Abweichung der Tumorzelle vom Mutterboden aufweisen; doch muß man solchen Beschreibungen skeptisch gegenüberstehen, weil man bei Zerlegung des Tumors gewöhnlich eine gewisse Entartung der Zellen findet. Man begnüge sich nie mit oberflächlichen Schnitten, bevor man die Diagnose auf ein höchst vollendetes Adenoma malignum stellt; denn kommt man in tiefere Regionen, so kann man oft genug das Gegenteil erleben. Ein klares Bild davon geben uns Geßner's Befunde. Bei 37 Curettements des Uterus war 16 mal die mikroskopische Diagnose eines „reinen Adenoma malignum" gestellt worden. Nach der Totalexstirpation stellte sich bei eingehender Untersuchung heraus, daß die obige Diagnose nur einmal bestätigt werden konnte. Alle anderen Fälle waren an irgend einer Stelle zum massiven Carcinom umgewandelt. Besitzt ein Adenoma malignum wirklich ein funktionell und morphologisch schön ausgestattetes Epithel, man kann mit aller Sicherheit sagen, daß das ein ganz kurzes Durchgangsstadium bedeutet, und daß in nächster Zeit alle Stufen der Anaplasie vom Epithel durchgemacht werden. Am schönsten demonstriert uns v. Hansemann an einem Fall die Richtigkeit dieser letzteren Auffassung, daß nämlich ein Adenoma malignum nicht lange seinen reinen Drüsentyp behält, sondern alle Stadien bis zum massiven Alveolärcarcinom durchmacht. Der primäre Tumor war in jenem Fall ein hoch entwickeltes Adenoma malignum, sogar im Besitz von Becherzellen; die Metastase enthielt diese bereits nicht mehr. Ein späteres Recidiv war ein ausgesprochenes Cylinderzellencarcinom, und schließlich fand man bei der Autopsie als Endstadium des Adenoma malignum ein medulläres Carcinom vor. So hat sich die Anaplasie von Fall zu Fall gesteigert.

Findet man beim Adenoma malignum nun auch nicht gleichzeitig alle Degenerationsstufen vor, es macht sie sicher noch durch, erhält sich also nie auf reinstem Drüsentypus. Von diesem Gesichtspunkte aus muß das Adenoma malignum seine Berechtigung verlieren, als selbständige Tumorgattung zu gelten. Man muß sich bewußt sein, daß es ein schon vollendetes Carcinom ist, welches mit seinem gut entwickelten Drüsenepithel allerdings auf relativ hoch entwickelter Stufe steht. Daraus folgt, daß das Adenoma

malignum der großen Klasse der Carcinome nicht zu koordinieren, sondern zu subordinieren ist.

Aber trotz allem möchte ich den Begriff des Adenoma malignum nicht verwerfen, schon deswegen nicht, weil die Bezeichnung — das Wort ist zwar eine Contradictio — so außerordentlich deskriptiv ist, sondern ihn für drüsige Carcinome reservieren, von denen man aber verlangen muß, daß sie sich überall Einschichtigkeit des Epithels bewahrt haben und keine Andeutung zu solider Strangbildung aufweisen; auf die Atypie der Drüsenanordnung kommt es weniger an.

Klinisch giebt das Adenoma malignum zweifellos eine relativ günstige Prognose. Sein Wachstum ist langsam, die Metastasenbildung tritt erst spät ein; also die operativen Chancen sind gute. Schon dieses vom soliden Carcinom abweichende klinische Verhalten, das mehr dem benignen Tumor gleichkommt, rechtfertigt, daß man der schnellen Orientierung wegen die Bezeichnung Adenoma malignum beibehält.

Ich lasse nun die letzten zur Gruppe des Adenoma malignum gehörenden Fälle hier folgen.

5. Aus dem pathologischen Institut zu Breslau.

Bei einer 72j. Frau, die einer Embolie der Art. pulmonalis erlegen ist, fand sich im stark dilatierten Magen an der großen Kurvatur in nächster Nähe vom Pylorus ein etwa hühnereigroßer Tumor. Die Magenschleimhaut zeigt neben einer ausgedehnten Atrophie keine Veränderungen. Der Tumor sitzt der Schleimhaut pilzförmig auf und ist auf der Unterfläche gut verschieblich.

Mikroskopischer Befund: Sein histologischer Bau ähnelt durchaus den vorher beschriebenen Polypen. Die Schleimhaut an der Basis des Tumors zeigt keine erhebliche Gewebswucherung; also auch hier ein plötzliches Aufschießen der Neubildung. Die Muscularis mucosae ist im Stiel stark gewuchert. Das Bindegewebe ist durch die außerordentlich starke Drüsenwucherung bis auf einige dünne dendritische Stränge, welche die Stelle der Membrana propria bei den Drüsen vertreten, rareficiert. Meist stehen die Drüsen bereits in Dos-à-Dos-Stellung zueinander. Bei der starken Wachstumstendenz der Drüsen und bei dem infolge dessen eingetretenen Platzmangel komprimieren sie sich gegenseitig so hochgradig, daß sie vollständig platt gedrückt werden und ihr Lumen verlieren. Dann berühren sich die gegenüberliegenden Epithelreihen, und die Drüse wird zwar zum massiven Strang aber nicht in dem Sinne, daß sie durch gewuchertes Epithel zum soliden Zapfen wurde. Vielmehr zeigt das Epithel an keiner einzigen Stelle Neigung zur Mehrschich-

tigkeit. Morphologisch verhielt es sich bis auf eine langgestreckte Form und eine erhebliche ungleichmäßige Verschmälerung, was bei dem Andrang der einzelnen Zellen nicht zu verwundern ist, normal. Schleimzellen waren allerdings nirgends mehr aufzufinden. Die massenhaften Kernteilungsfiguren zeigten ebenfalls keine Abweichung von der Norm. Bisher haben wir noch keine Berechtigung trotz der Hochgradigkeit der Drüsenvermehrung, den Tumor als malign anzusehen, denn noch haben die Drüsen die physiologische Grenze nicht überschritten. Nur an der Basis des Stiels, da wo die Submucosa sich zu erheben beginnt, wurde durch die beiderseits andrängenden Drüsen das Bindegewebe stark eingeschnürt, bis zu einem gewissen Grade aber konnte es der Kompression nachgeben. An ganz vereinzelten Stellen aber beginnt eben der Durchbruch einiger zählbarer Drüsen, deren Zusammenhang mit dem Stammtumor deutlich sichtbar ist. Das Epithel von diesen letzteren Drüsen war womöglich noch regulärer gebaut, offenbar weil es von dem Druck der Nachbardrüsen befreit, sich jetzt konkurrenzlos in dem weichen Bindegewebe freier entfalten konnte.

Diese Neubildung verdient mit allem Recht, als Adenoma malignum aufgefaßt zu werden, denn sie ist erstens bösartig wegen des eben sich vollziehenden Drüsendurchbruchs, zweitens hat sich das Epithel trotz hochgradig atypisch gewucherter Drüsen morphologisch noch ziemlich unverändert gehalten, ist vor allem überall einschichtig geblieben und zeigt nirgends Andeutung zur Bildung solider Haufen.

Es ist nicht zu bezweifeln, daß dieses Carcinom auch hier vor nicht zu langer Zeit das Stadium des gutartigen Adenoms durchgemacht hat und daß erst in allerjüngster Zeit das maligne Wachstum eingesetzt hat. Hätte der Tumor von Anfang an die Tendenz gehabt, malign zu werden, es wäre nicht zu erklären, weshalb er nur jenseits der normalen Grenzen eine so übermäßig üppige Wucherung entfaltet hat.

Angesichts jener unzweideutigen Bilder von der spontan fortschreitenden Drüsenwucherung und der langsam sich vollziehenden Umwandlung des benignen Tumors in einen malignen erklärt nun Borrmann den Zusammenhang zwischen Adenom und Adenoma malignum so, daß die Entstehung des letzteren nicht dadurch bedingt sei, daß Drüsen des Adenoms in die Tiefe und in die Nachbarschaft wachsen, sondern das Adenoma malignum sei ebenso wie jedes andere Carcinom nur dadurch entstanden, daß Epithel sich an die Lymphspalten anhefte und als Metastase an seiner neuen Ansiedlungsstätte drüsenartig weiter wuchere. Dieser Anschauung

Borrmann's kann ich mich, den eben beschriebenen Präparaten gemäß, nicht anschließen.

Intra vitam hat der Tumor trotz seiner Größe keine Erscheinungen gemacht. Anatomisch zeigt er ein langsames Wachstum und keine sehr ausgesprochene Tendenz zu infiltrierender Wucherung, trotz all der Drüsenwucherungen. Es ist anzunehmen, daß er sich noch lange auf diesem Stadium erhalten hätte, und wir haben wieder den Beweis dafür, daß das Adenoma malignum die relativ besten Aussichten unter allen Schleimhautcarcinomen bei radikaler Entfernung bietet.

Vom klinischen Standpunkt aus ist jedenfalls jedem Polypen, der eine nennenswerte Größe erreicht hat, zu mißtrauen, und die Prognose betreffs Recidivs ist bei solchen Tumoren mit Vorsicht zu stellen. Daß diese meine Anschauung keineswegs pessimistisch ist, beweist folgender in der chir. Klinik beobachtete Fall.

6. Aus der chirurgischen Klinik zu Breslau.

Ein 60j. Mann stellt sich wegen Mastdarmprolapsbeschwerden vor. Bei der Rectaluntersuchung findet sich oberhalb der wenig vergrößerten Prostata in der linken vorderen Rectalwand eine unregelmäßig zottige Geschwulst, die mit einem deutlich fühlbaren Stiel in die Schleimhaut übergeht. Der Tumor wird an seinem Stiel abgetragen, er ist kleinapfelgroß und breit gestielt. Histologischer Befund: Adenoma polyposum. Ueberall gut abgegrenzte Drüsen, nirgends destruierendes Drüsenwachstum trotz Größe und Umfang des Tumors. Pat. wird als geheilt entlassen.

Nach genau vier Jahren klagt Pat. über blutige Stühle und begiebt sich deswegen in die Klinik. Die mit dem Rectoskop angestelllte Untersuchung ergiebt wiederum an der vorderen Rectalwand oberhalb der Prostata 10 cm vom After entfernt einen knolligen derben Tumor von 5 Markstückgröße bei völliger Unverschieblichkeit. Die mikroskopische Untersuchung des excidierten Probestückchens liefert kein Resultat, da nur Schleimhaut entnommen war. Pat. entzog sich leider der Operation. Auf Grund der klinischen Untersuchung muß trotz negativen histologischen Befundes auf ein sicheres Carcinom geschlossen werden.

Jener seiner Zeit exstirpierte Tumor und das jetzt diagnosticierte Carcinom sind zweifellos aus ein und derselben Anlage hervorgegangen, damals noch als gutartige, jetzt bereits als maligne Wucherung. Wir haben also durch einen glücklichen Zufall ein und denselben Tumor in verschiedenen Stadien beobachten können; was Hauser zu einer strikten Beweisführung dafür, daß Carcinome ein adenomatöses Stadium durchmachen, verlangt, wie von mir im Teil II. ausgeführt wurde.

Es fragt sich nun, wie es möglich ist, daß trotz Entfernung eines als gutartig angesprochenen Polypen sich an derselben Stelle ein Carcinom entwickelt? Man kann sich doch nicht vorstellen, daß der Polyp schon bereits während seines benignen Stadiums Zellen auf dem Wege der Lymphbahnen im Stiel der Geschwulst in tiefere Schichten ausgestreut hat, welche das exstirpierende Messer nicht mehr erreichen konnte. Das wäre ein unerhörter Fall von Metastasenbildung in einem gutartigen Tumor. Gerade beim Polypen ist auf ein derartiges Verhalten von verschiedenster Seite sehr geachtet worden; insbesondere von jenen, die darin eine unfehlbare Stütze fänden, für ihre fallible Theorie, jeder Polyp sei ein Carcinom im adenomatösen Durchgangsstadium.

Es ist vielleicht nicht ganz auszuschließen, daß jener Tumor doch schon an irgend einer Stelle carcinomatös degeneriert war, von wo frühzeitig Zellausstreuungen in tiefere Schichten ausgingen. Oder aber es blieb an jener Stelle noch eine fötale Tumoranlage zurück, die womöglich durch den mechanischen Insult der Operation zum Wachstum angeregt wurde.

Auch an anderen Organen tritt man den Polypen mit Mißtrauen entgegen. So sollten alle Blasenpolypen als maligne Neubildungen aufgefaßt und wie Carcinome behandelt werden.

Zusammenfassung.

Meine Betrachtungen fasse ich in folgende Schlußsätze zusammen:

1. Polypen des Magens und des Darms sind selbständige Neubildungen, hervorgegangen aus fötalen Keimanlagen.

2. Sie entstehen unabhängig von katarrhalischen Affektionen, welche ihrerseits Schleimhautwucherungen ganz anderer Art hervorbringen, die in das Gebiet der Hyperplasien gehören.

3. Die in den Polypen und Carcinomen so zahlreich auftretenden Hyalinkörperchen sind wahrscheinlich Abkömmlinge des reifen und des unreifen Bindegewebes.

4. Polypen kombinieren sich häufig mit Carcinomen derartig, daß die beiden Tumorarten lokal voneinander getrennt, unabhängig entstanden und gewachsen sind.

5. Polypen haben die große Neigung, in 50—60 % aller Fälle krebsig zu entarten; besondere Gefahr bieten nach dieser Richtung hin Polypen von größerer Ausdehnung.

6. In diesen Fällen sind die Polypen unabhängig von den Carcinomen entstanden und sind zeitlich ihnen vorangegangen.

7. Handelt es sich um multiple Carcinomanlagen, bei denen man ihre fortschreitende Entwicklung aus Adenomen nachweisen kann, so sind alle diese Carcinome als selbständige Gebilde und nicht als Metastasen von einem einzigen Primärtumor aufzufassen. Metastatische Carcinompolypen zeigen ein grundverschiedenes Wachstum.

8. Das Carcinom entwickelt sich aus einer embryonalen Anlage von versprengten Zellen, die im Verlauf des Wachstums eine mehr oder weniger weitgehende Anaplasie erfahren, bevor sie die spätere Gestalt der wuchernden Carcinomzelle erreichen.

9. Das Bindegewebe verhält sich beim Carcinomwachstum passiv oder reagiert nur entzündlich auf die Epithelwucherung.

10. Die Drüsen wuchern aktiv ohne Mithilfe des Bindegewebes in die Tiefe.

11. Das Adenoma malignum ist keine selbständige Tumorart, sondern gehört zu der Klasse der Adeno-Carcinome; man muß von einem Adenoma malignum einen streng gewahrten Drüsencharakter verlangen, mit einschichtigem noch relativ gut entwickeltem Epithel unter Ausschluß jeder soliden Zapfenbildung.

12. Das Adenoma malignum geht immer aus einem gutartigen Adenom hervor, so wie sein späteres Schicksal stets das Adenocarcinom resp. das Carcinoma alveolare darstellt.

Herrn Prof. Küttner spreche ich für freundliche Ueberlassung des Themas und Materiales, Herrn Geheimrat Ponfick für die bereitwillige Unterstützung durch verschiedene Präparate meinen herzlichsten Dank aus. Herrn Dr. Landois, welcher mich durch mikroskopische Präparate und manchen Ratschlag bei Anfertigung derselben förderte, schulde ich besonderen Dank für seine Mühe.

Litteratur.

1) Armand, Entstehung und Wachstum des Drüsencarcinoms. Diss. Würzburg 1902. — 2) Bardenheuer, Eine seltene Form von multiplen Drüsenwucherungen der gesamten Dickdarm- und Rectalschleimhaut neben Carc. recti. Arch. f. klin. Chir. Bd. 141. 1891. — 3) Beneke, Arch. f. klin.

Med. Bd. 64. — 4) Böhm, Virchow's Arch. Bd. 140. — 5) Borrmann, Das Wachstum und die Verbreitungswege des Magencarc. Grenzgeb. d. Med. u. Chir. I. Supplbd. 1901. — 6) Borst, Die Lehre von den Geschwülsten. Bergmann, Wiesbaden 1902. — 7) Buchler, Beiträge zur Lehre vom Carc. Ziegler's Beiträge. Bd. 14. 1893. — 8) Busse, Virchow's Arch. Bd. 104. — 9) Cohnheim, Vorlesungen über allg. Pathol. Berl. 1877. — 10) Cordes, Virchow's Arch. Bd. 145. 1896. — 11) Deetz, Ebenda. Bd. 164. — 12) Döring, Die Polypos. intest. und ihre Bez. zur carcinomat. Degener. Arch. f. klin. Chir. Bd. 83. S. 194. — 13) Eichholz, Experiment. Untersuchungen über Epithel-Metaplasie. Ebenda. Bd. 65. 1902. — 14) Ernst, Ziegler's Beiträge. Bd. 20. S. 156. — 15) Esmarch, D. Chir. Bd. 48. — 16) Fabian, Zur Frage der Entstehung Russel'scher Körperchen in Plasmazellen. Centr. f. allg. Path. Bd. 18. 1907. Nr. 17. — 17) Fick, Beitrag zur Entstehung der Russel'schen Körperchen. Virchow's Arch. Bd. 190. S. 121. — 18) Fink, Multiple Adenome im Mastdarm als Ursache für Carc. Diss. Greifswald 1894. — 19) Frenkel, Multiple Carc. Münch. med. W. 1902. S. 757. — 20) Funkenstein, Ueber Polypos. intest. Ztschr. f. klin. Med. 1904. Bd. 55. — 21) Fütterer, Ueber Epithelmetaplasie. Lubarsch-Ostertag's Ergebn. 9. Jahrg. II Abt. 1903. — 22) Geißler, Präparat von multip. adenomat. Polypen des Dickdarms. Centr. f. Chir. 1895. Nr. 8. — 23) Graf, Aetiol. und Histogen. des Carc. Arch. f. klin. Chir. Bd. 41. — 24) Grawitz, Adeno-Carcinome. D. med. W. 1900. Heft Nr. 13. — Ders., Münch. med. W. 1904. S. 1984. — 25) Handbuch der prakt. Chir. 1903. Bd. 3. — 26) Hansemann, Adenoma malignum. Ztschr. f. klin. Med. Bd. 26. Ders., Ueber hyaline Zellen in Magen-Polypen. Virchow's Arch. Bd. 148. S. 349. — Ders., Adenoma malignum. Ebenda. Bd. 161. — Ders., Was wissen wir über die Ursachen der bösartigen Geschwülste. Berl. klin. W. 1905. Nr. 12 u. 13. — Ders., Studien über die Specifität, den Altruismus und die Anaplasie der Zellen mit bes. Berücksichtigung der Geschwülste. Berl. 1893. — Ders., D. med. W. 1901. Nr. 33. — 27) Hauser, Das Cylinderepithelcarc. des Magens und des Dickdarms. Jena 1890. — Ders., Zur Histogen. des Krebses. Virchow's Arch. Bd. 138. — Ders., Nochmals über Ribbert's Theorie von der Histogen. des Krebses. Virchow's Arch. Bd. 141. — Ders., Ueber Polypos. intest. adenomat. D. Arch. f. klin. Med. Bd. 55. — Ders., Entgegnung auf die Bemerkung Ribbert's zu meinen Untersuchungen über die Histogen. des Plattenepithelkrebses. Zieglers Beiträge. Bd. 24. Münch. med. W. 1905. Heft 20. — Ders., Giebt es eine primäre, zur Geschwulstbildung führende Epithelerkrankung? Ziegler's Beiträge. Bd. 33. Virchow's Arch. Bd. 164. — 28) Herrmann, Diss. Würzburg 1897/98. — 29) Holzmann, Multiple Polypen des Colons mit Gallertkrebs. Diss. Kiel 1896. — 30) Israel, Krebsätiologie. Arch. f. klin. Chir. Bd. 62. 1902. — 31) Karajan, Ein geheilter Fall von Darmpolyposis. Wien. klin. W. 1899. Nr. 9. — 32) Kaufmann, Adenoma malignum. Virchow's Arch. Bd. 154. D. Ztschr. f. Chirg. Bd. 14. — Ders., Lehrbuch der allgem. u. spec. Pathologie. — 33) Kelsey, Some rare affections of the rectum and anus. Ref. Centr. f. Chir. 1886. Nr. 47. — 34) Krebs, Virchow's Arch. Bd. 140. — 35) Landois, Ueber Versprengung und Metastasierung von Darmderivaten. Berl. klin. W. 1909. — 36) Letzerich, Virchow's Arch. Bd. 41. — 37) v. Leyden,

Ueber die parasitäre Theorie in der Aetiol. der Krebse. Berl. klin. W. 1905. Nr. 13. — 38) Lohmer, Ueber das Wachstum der Haut- und Schleimhautcarcinome. Ziegler's Beiträge. Bd. 28. 1900. — 39) Lubarsch, Ueber den primären Krebs des Ileum nebst Bemerkungen über das gleichzeitige Vorkommen von Krebs und Tuberkulose. Virchow's Arch. Bd. 11. — Ders., Lubarsch-Ostertag's Ergebnisse der allg. Pathol. Ref. über Magenkrebs. Bd. 2. S. 508. Ref. über Polypen des Darms I_2 S. 416, V S. 205—208. — Adenome I_3 415, I_2 414, III_2 785. — Polypöse Tuberkulose VI 371. — Polyposis intestinalis V 206, 207. — Carcinome I_2 418, 419—450. — Plattenepithel des Mastdarms V 214. — Hyaline Kugeln IV 451 V, 152. — 40) Luschka, Ueber polypöse Vegetat. der ges. Dickdarmschleimhaut. Virchow's Arch. Bd. 20. 1861. — 41) Mayer, Ueber multiple Polypenbildung im Darm und deren Beziehung zur Krebsentwicklung. Diss. Gießen 1890. — 42) Marckwald, Beginn und Wachstum der Darmkrebse. Münch. med. W. 1905. Nr. 22. — 43) Meyer, Virchow's Arch. Bd. 16. — 44) Mönckeberg, Ein Fall von doppeltem Primärcarc. des Magens. D. med. W. 1905. N. 31. — 45) Münder, Hyalingebilde im Magen und Darm. Virchow's Arch. Bd. 198. 1909. — 46) Oberndorfer, Multiple primäre beginnende Carcinome des Darms. Ziegler's Beitr. z. path. Anatomie. Bd. 29. 1901. — 47) Orth, Ueber Epithelmetaplasie. D. med. W. 1904. — 48) Oeri, Epithelmetaplasie am Uterus, besonders an Polypen. Zeitschr. f. Geburtsh. und Gynäkol. Nr. 57. 1906. — 49) Petrow, Ein Fall von multiplen Polypen im Magen und Darm mit Uebergang in Carcinom. Ges. russ. Aerzte in St. Petersburg. Ref. Centr. f. Chir. 1896. — 50) Petersen u. Colmers, Anatom. und klin. Untersuchung über die Magen- und Darmcarcinome. Beitr. z. klin. Chir. Bd. 43. Heft 1. — 51) Port, Multiple Polypenbildung im Tractus intest. D. Ztschr. f. Chir. 1896. Bd. 42. — 52) Posner, Virchow's Arch. Bd. 118. — 53) Pförringer, Beitrag zum Wachstum des Magencarcinoms. Beitr. z. klin. Chir. Bd. 41. — 54) Ribbert, Beiträge zur Histogenese des Carc. Virchow's Arch. Bd. 135. 1894. — Ders., Weitere Beobachtungen über die Histogenese des Carcinoms. Centr. f. path. Anat. Bd. 5. 1894. — Ders., Ueber die Histogenese und das Wachstum des Carcinoms. Virchow's Arch. Bd. 141. 1895. — Ders., Ueber die Entstehung der Geschwülste. D. med. W. 1895. Nr. 1—4. — Ders., Die Entstehung des Carcinoms. Cohen, Bonn 1906. Ueber Umbildungen an Zellen und Geweben. Virchow's Arch. Bd. 157. — Ders., Zur Kenntnis des Carc. D. med. W. 1906. Nr. 42. — Ders., Beiträge zur Entstehung der Geschwülste. 1908. — Ders., Geschwulstlehre. Bonn 1904. — 55) Riederer, Ueber multiple Polypenbildung im Dickdarm. Diss. Würzburg 1899. — 56) Rotter, Polyposis recti, Adenoma malignum. Spontanheilung. Arch. f. klin. Chir. Bd. 58. 1899. — 57) Saltykow, Anna, Zur Kenntnis der hyal. Körper und der eosinoph. Zellen in der Magenschleimhaut und in anderen Geweben. Diss. Zürich 1901. — 58) Saltykow, S., Zur Kenntnis der hyal. Körper in Magenpolypen und anderen Geweben. Virchow's Arch. Bd. 153. — 59) Schöning, Mastdarmcarc. im jugendl. Alter. D. Ztschr. f. Chir. Bd. 22. — 60) Schwab, Ueber multiple Polypenwucherung im Colon und Rectum. Beitr. z. klin. Chir. Bd. 18. 1897. — 61) Schwalbe, Ueber die Genese der Geschwülste. Virchow's Arch. Bd. 196. 1909. — 62) Selberg, Ebenda. Bd. 160. — 63) Sitzenfrey, Ueber mehrschich-

tiges Plattenepithel der Schleimhautoberfläche des Uterus benignen und malignen Charakters. Ztschr. f. Geb. u. Gyn. Bd. 59. — 64) Sklifasowski, Polyadenoma tractus intest. Ref. Centr. f. Chir. 1881. — 65) Smoler, Ueber Adenome des Dünn- und Dickdarms. Beitr. z. klin. Chir. Bd. 36. 1902. — 66) Thorel, Polypos. intest. mit Carc. des Ileum. Ref. Münch. med. W. 1905. Heft 42. — Ders., Ueber die hyal. Körper der Magen- und Darmschleimhaut. Virch. Arch. Bd. 151. — 67) Touton, Ueber Russel's Fuchsin-Körper. Ebenda. Bd. 132. — 68) Vajda, Ueber Polypos. intest. Jahrb. f. Kinderheilk. 1899. Bd. 50. — 69) Versé, Die Histogen. der Schleimhautcarc. Verh. d. D. path. Ges. Kiel 1908. — Ders., Ueber die Entstehung, den Bau und das Wachstum der Polypen, Adenome und Carc. des Magendarmkanals. Leipzig 1908. — 70) Walter, Ueber das multiple Auftreten primärer bösartiger Neoplasmen. Arch. f. klin. Chir. 1896. Bd. 53. — 71) Wulf, Entstehung der Dickdarmkrebse aus Darmpolypen. Diss. Kiel 1892. — 72) Zahlmann, Polypos. intest. crassi. Ref. Centr. f. allg. Pathol. 1904. Bd. 15. — 73) Zahn, Beitr. zur Histol. der Carc. Virchow's Arch. Bd. 117. 1889. — 74) Ziegler, Lehrb. der allg. Pathol. und der pathol. Anat. 11. Aufl. 1905.

1.

2.

Beiträge zur klinischen Chirurgie. LXX.

H. Laupp'sche Buchhandlung in Tübingen.

Druck von H. Laupp jr in Tübingen

Lebenslauf.

Ich, Ludwig Wechselmann, geboren am 3. März 1885, jüdischer Konfession, zu Rybnik in Schlesien, erhielt meine erste Schulbildung an der Elementarschule zu Rybnik in Schlesien. Ostern 1897 bezog ich das Kgl. Gymnasium zu Gleiwitz i. Schl., das ich Ostern 1904 mit dem Zeugnis der Reife verließ. Ich studierte Medicin in Breslau und bestand im S.S. 1906 dortselbst meine ärztliche Vorprüfung. S.S. 1907 studierte ich in Berlin und vollendete mein Studium in Breslau. Juni 1909 bestand ich die Staatsprüfung. Während des praktischen Jahres war ich im pathologischen Institut zu Breslau, in der II. medicinischen Klinik zu München und im bakteriologischen Laboratorium zu Köln thätig.